

Fallpräsentation „Young Esthetics“

von ZA R.Krug

Patient B.I. Frontzahntraumata nach Fahrradunfall

Diagnosen: Komplizierte Kronen-Wurzel-Fraktur Zahn 11
Komplizierte Kronenfrakturen Zahn 12 und 13
Unkomplizierte Kronenfraktur Zahn 21
Subluxation Zahn 22

Notfalltherapie: Erstvorstellung 1,5 h nach Unfall 05/2009
Pulpotomie Zahn 11, 12 und 13
Adhäsiver Pulpa-Dentin-Schutz Zahn 21

Folgetherapie: 5 Tage post
Adhäsive Fragmentbefestigung Z11

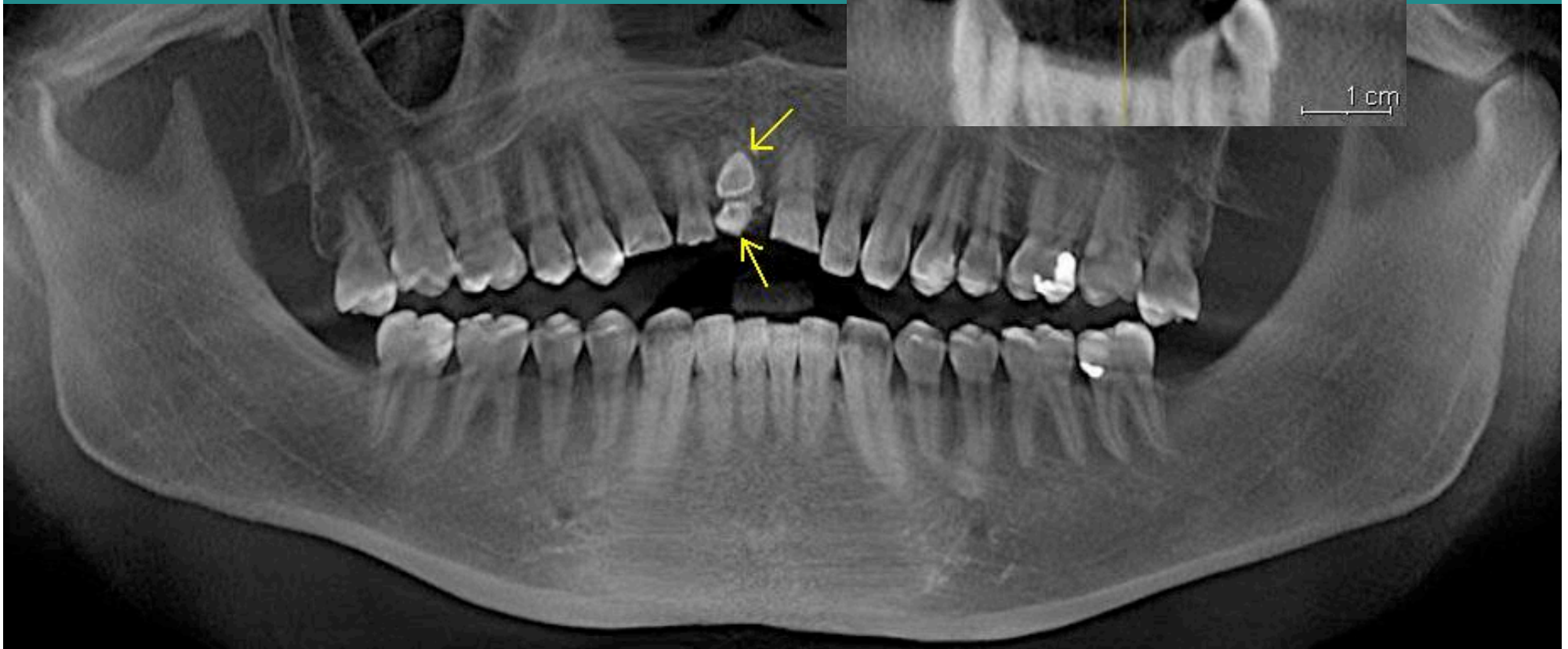
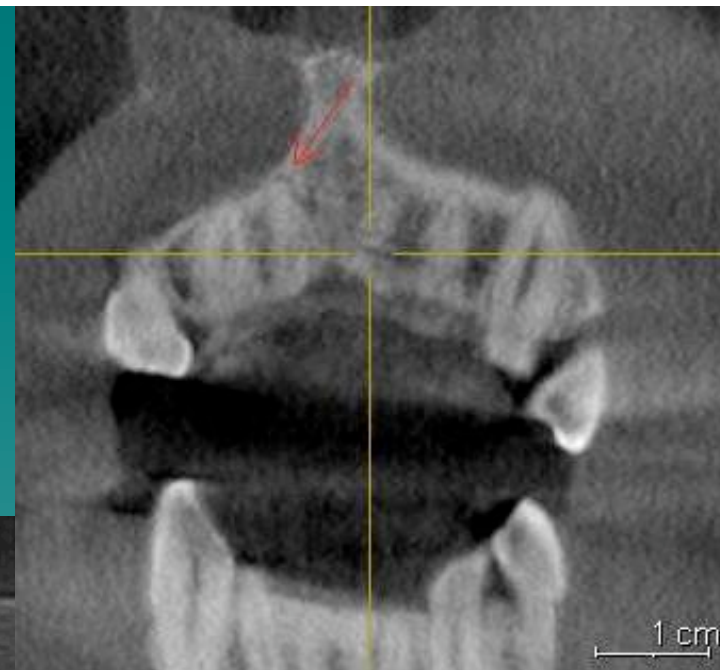
12 Tage post
Vitalexstirpationen Zahn 11, 12 und 13

1 Monat post
WFs an Zahn 11, 12 und 13
Kompositrestaurationen

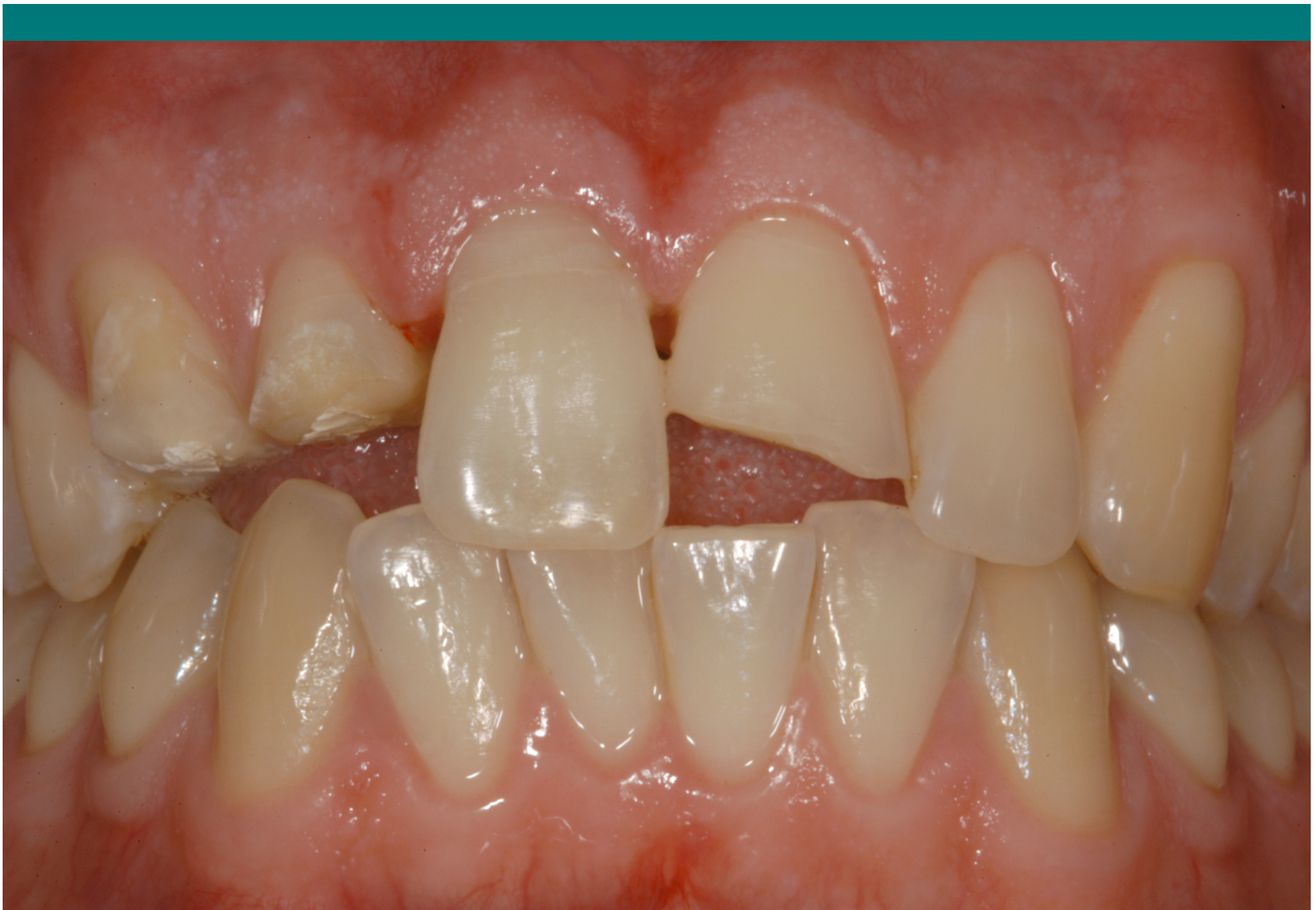7 Monate post
WF-Kontrolle nach 6 Monaten

16 Monate post
Kontrolle der Kompositrestaurationen

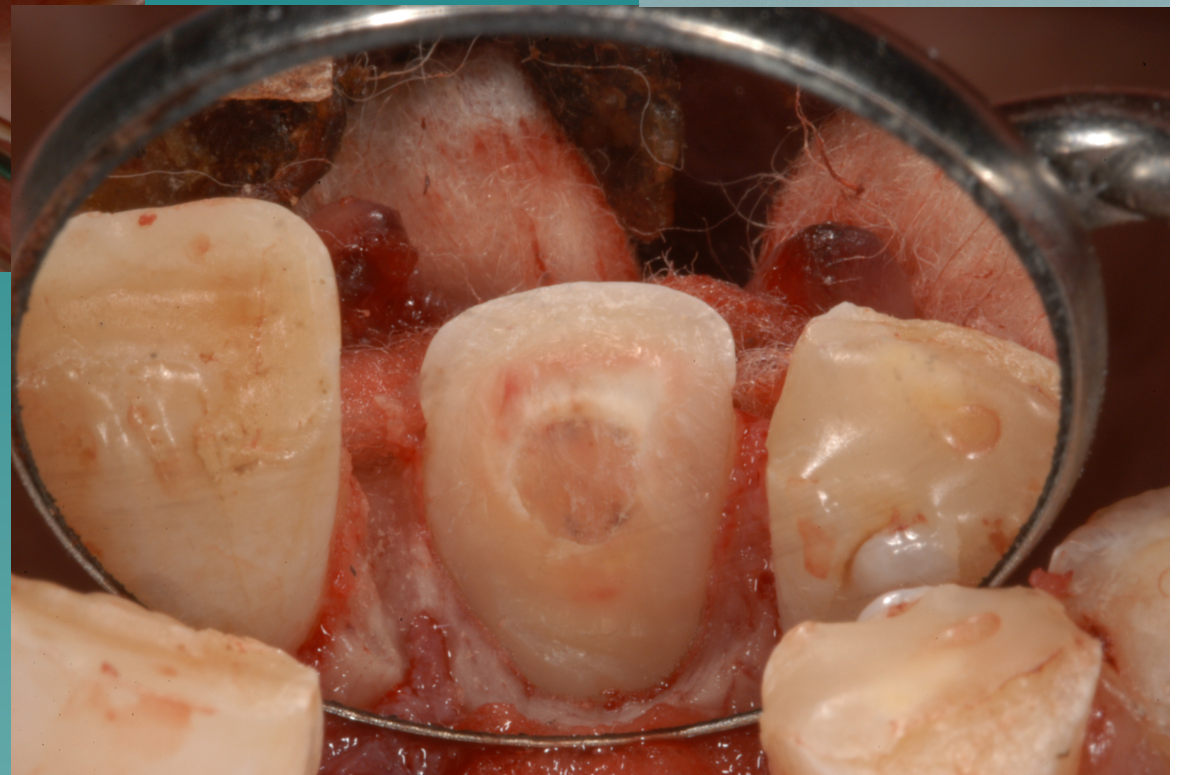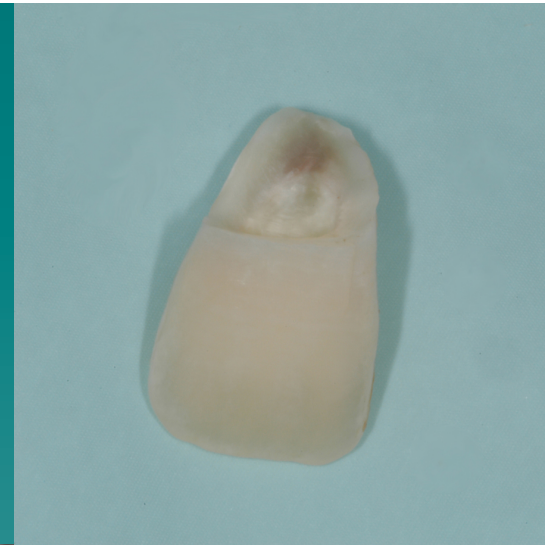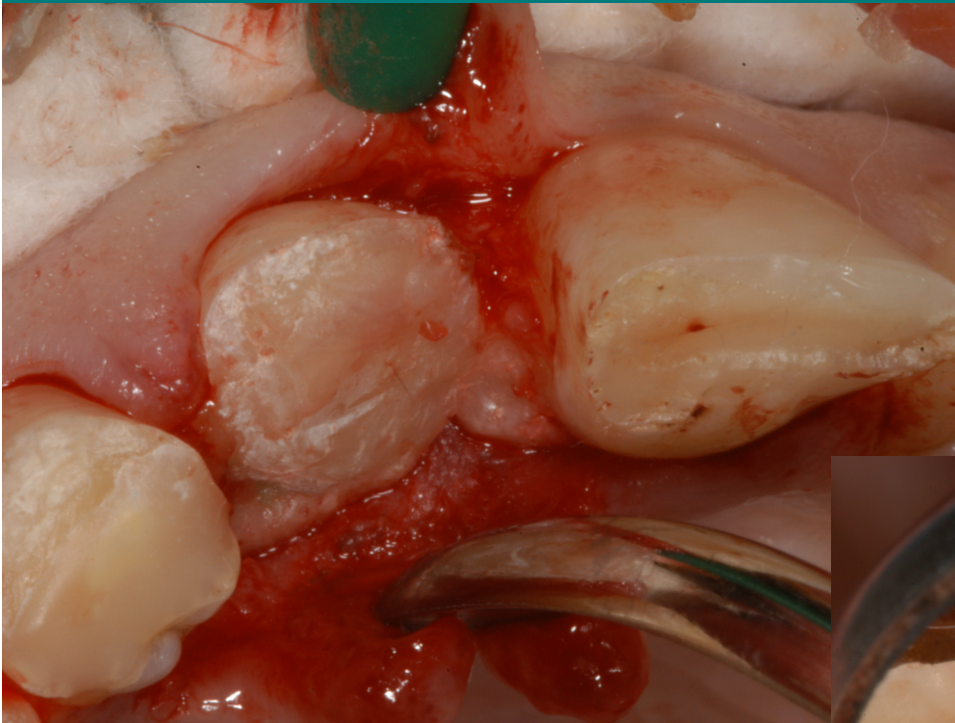
Koronales DVT-Schnittbild mit apikaler Dislokation von Zahn 12 (roter Pfeil)



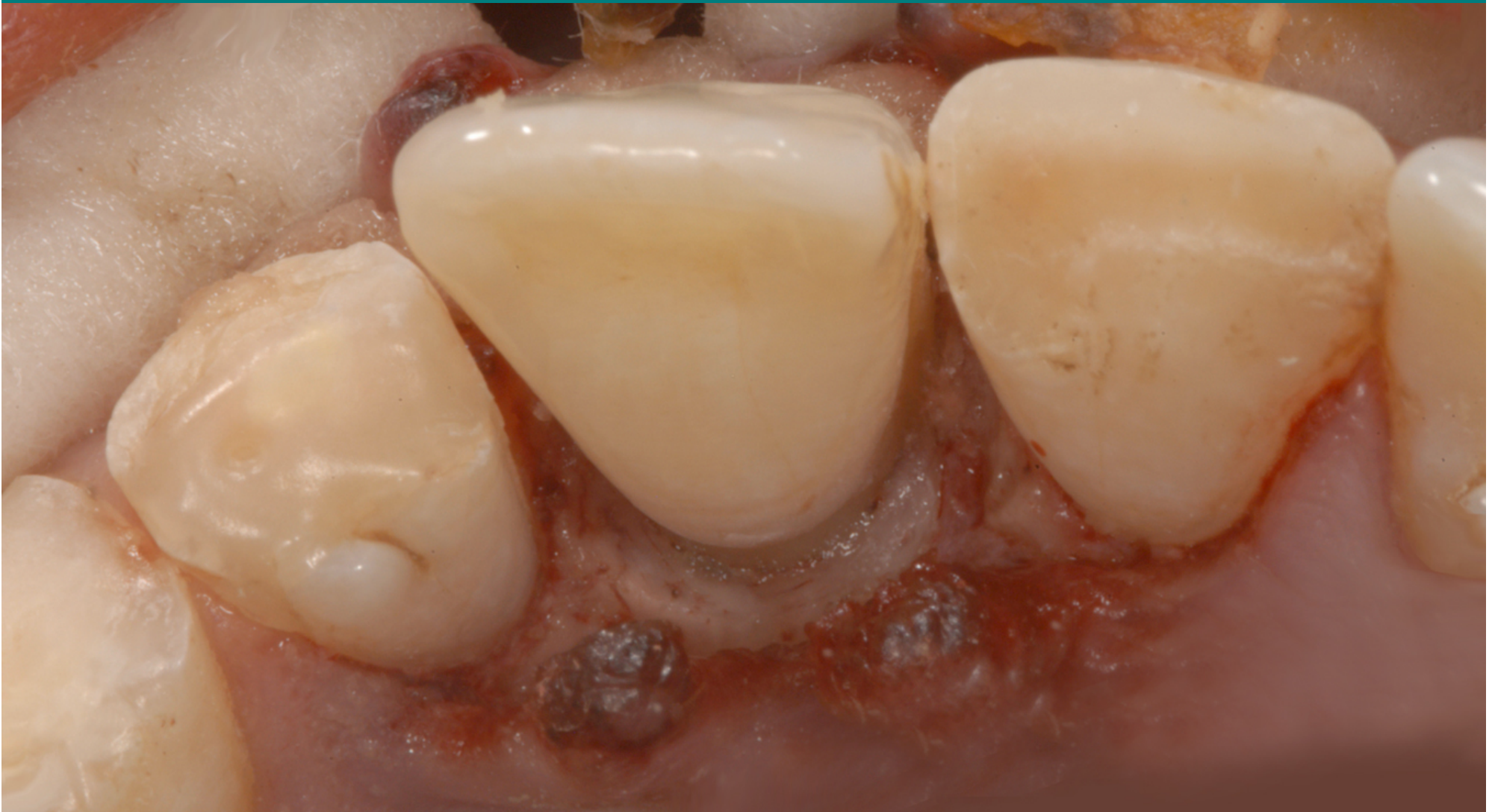Frontale DVT-Übersichtsaufnahme mit Zahnfragmenten (gelbe Pfeile) in vestibulärer Schleimhaut Regio 11/12



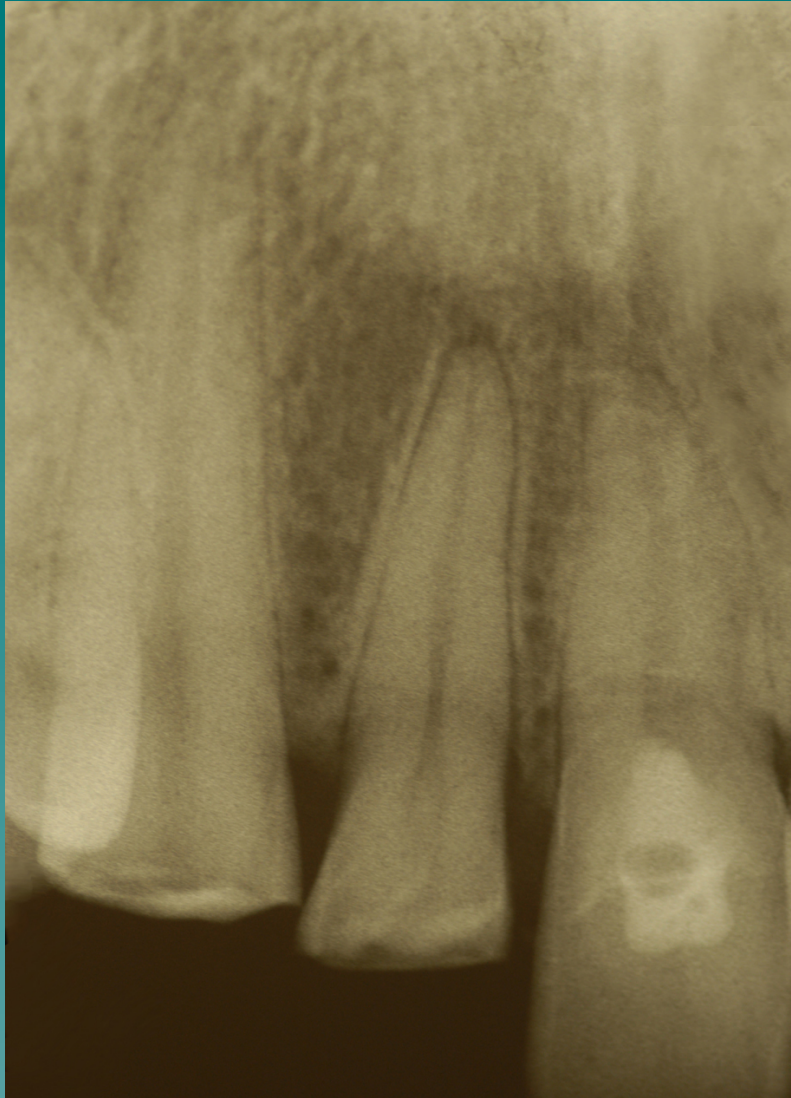
Z.n. adhäsiver Fragmentbefestigung Zahn 11



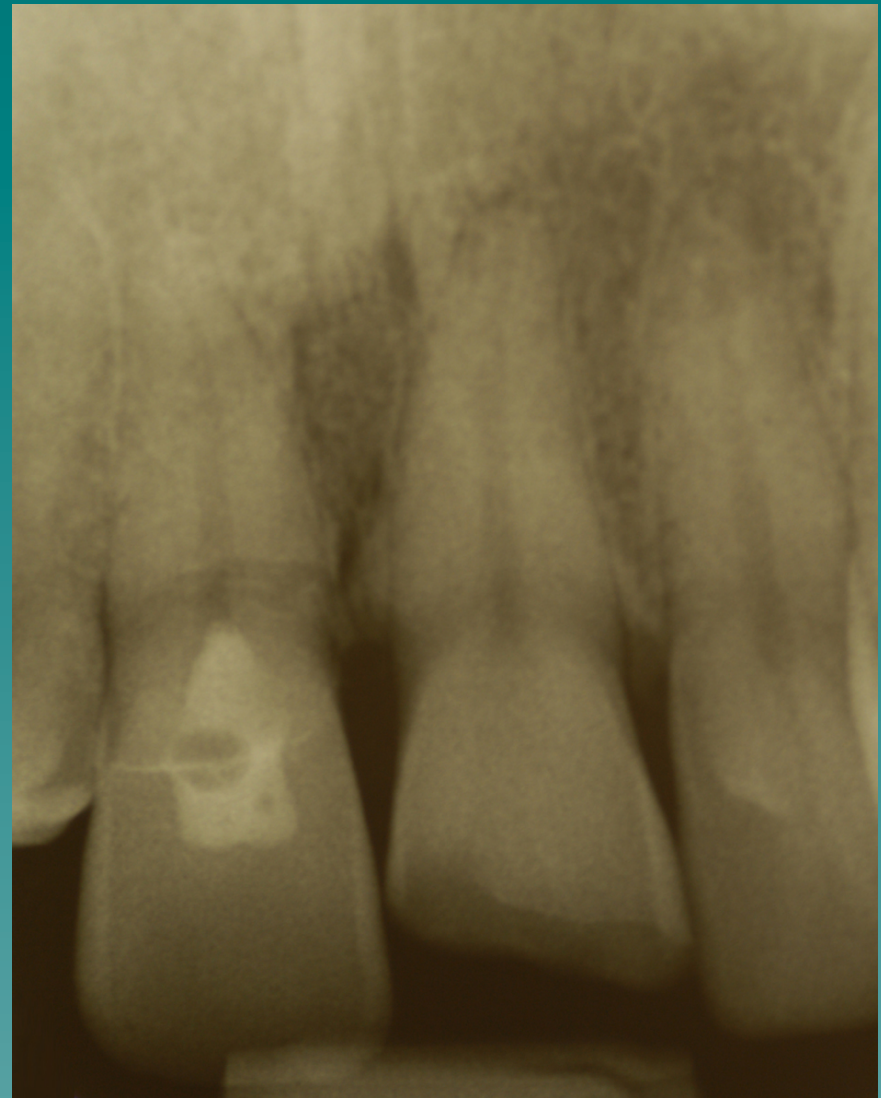
Präparation des Mukoperiostlappens
und Freilegung der palatinalen
Frakturkante von Zahn 11



Reposition und Fixation des koronalen Fragments an Zahn 11
mit dualhärtendem Komposit (BifixQM®, VOCO GmbH, Cuxhaven)



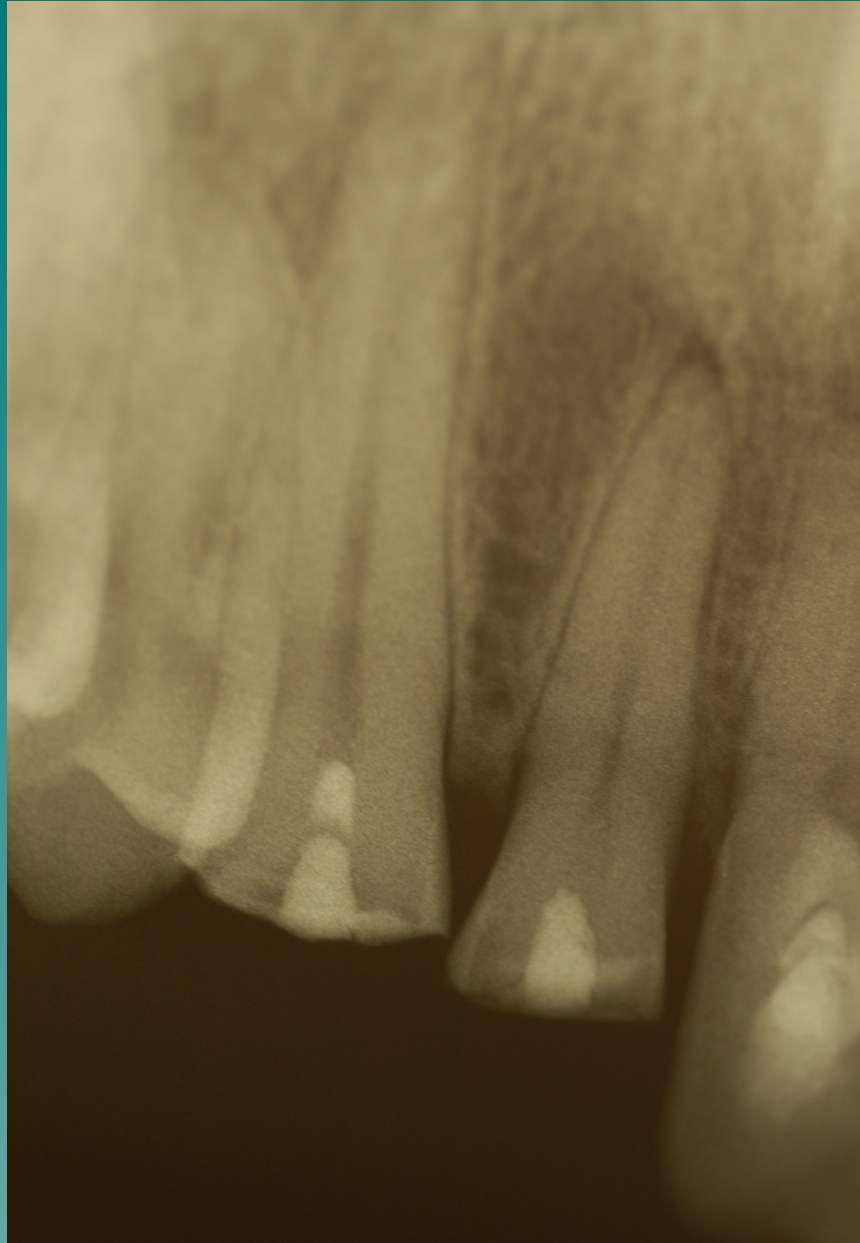
Regio 13/12

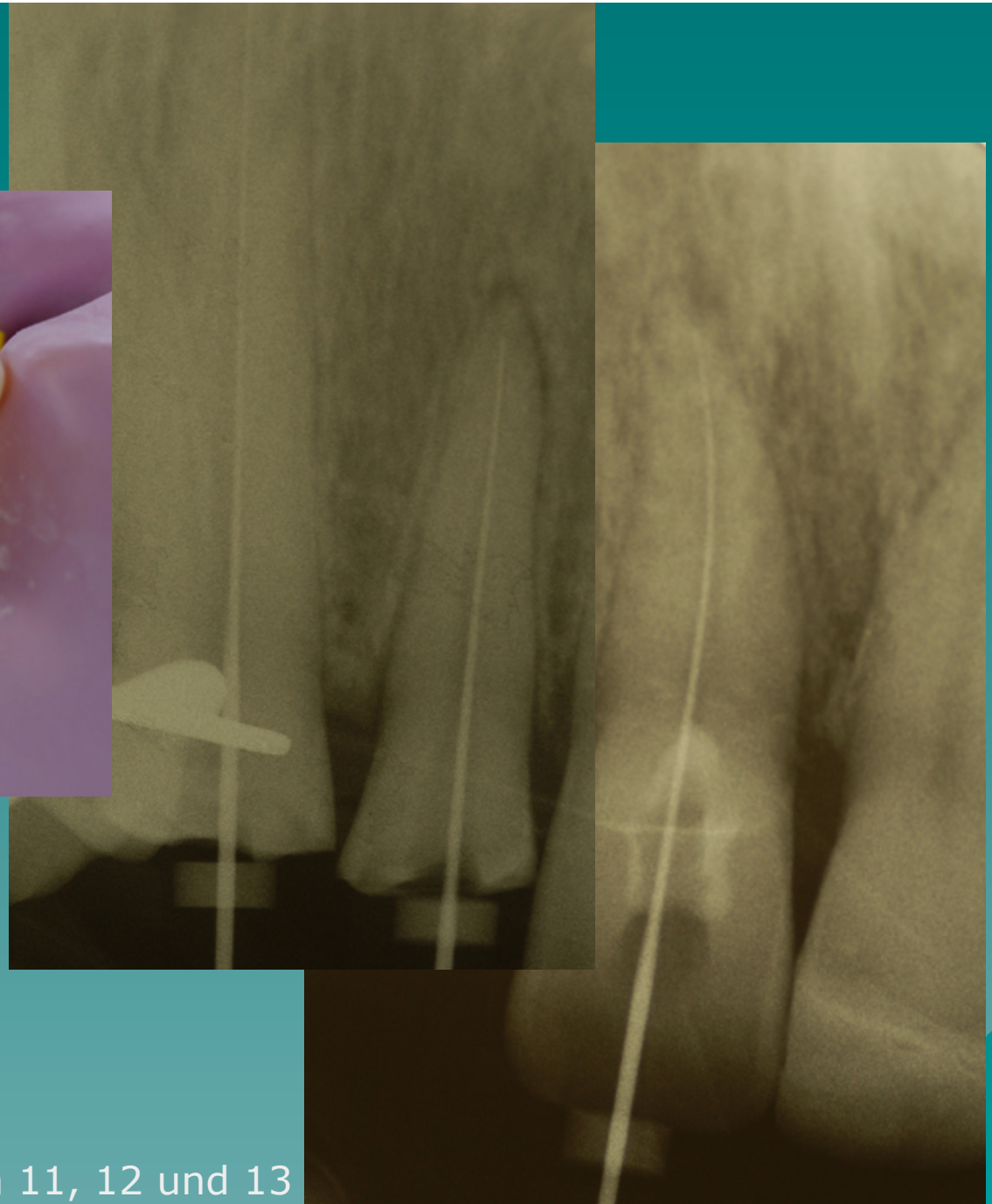
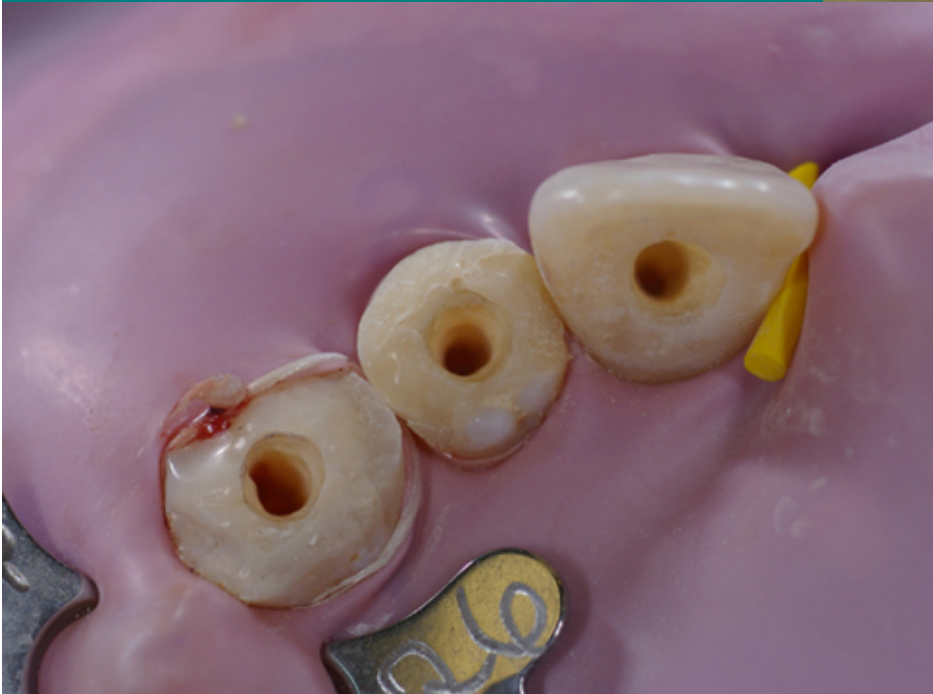
Regio 11/21

Z.n. Pulpotomie von Zahn 11, 12 und 13

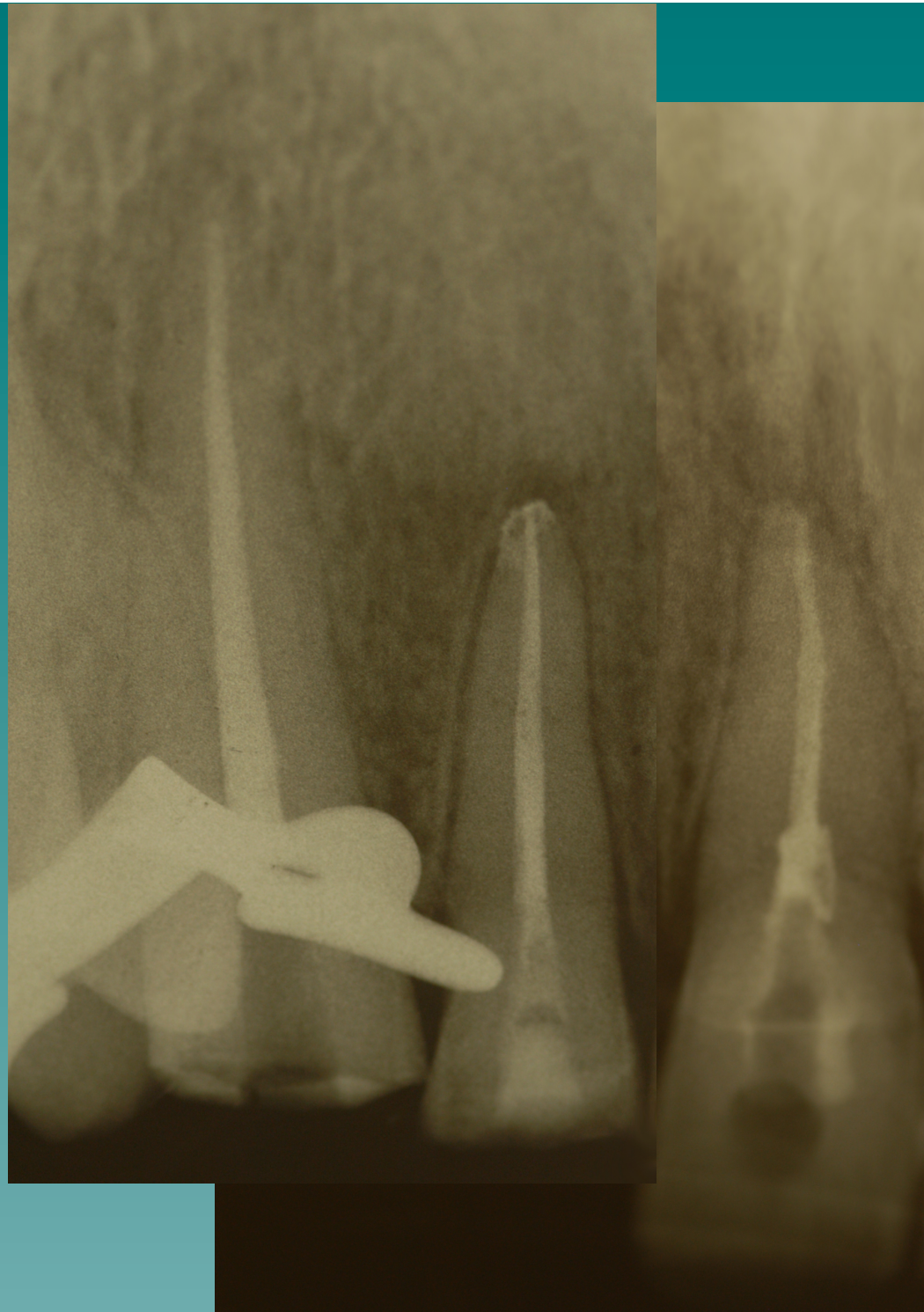
12 Tage post
Vitalexstirpationen
an Zahn 11, 12 und 13

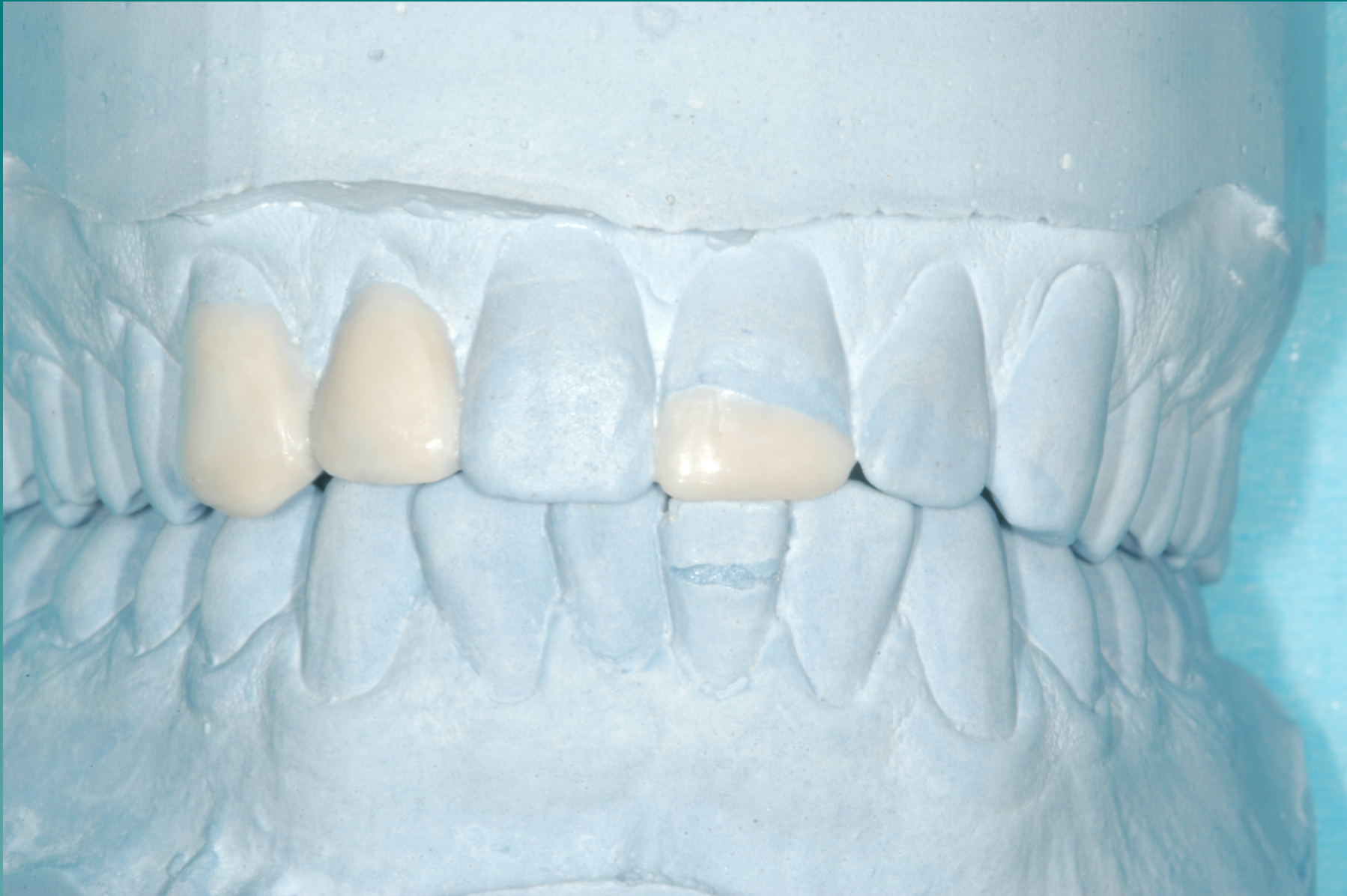



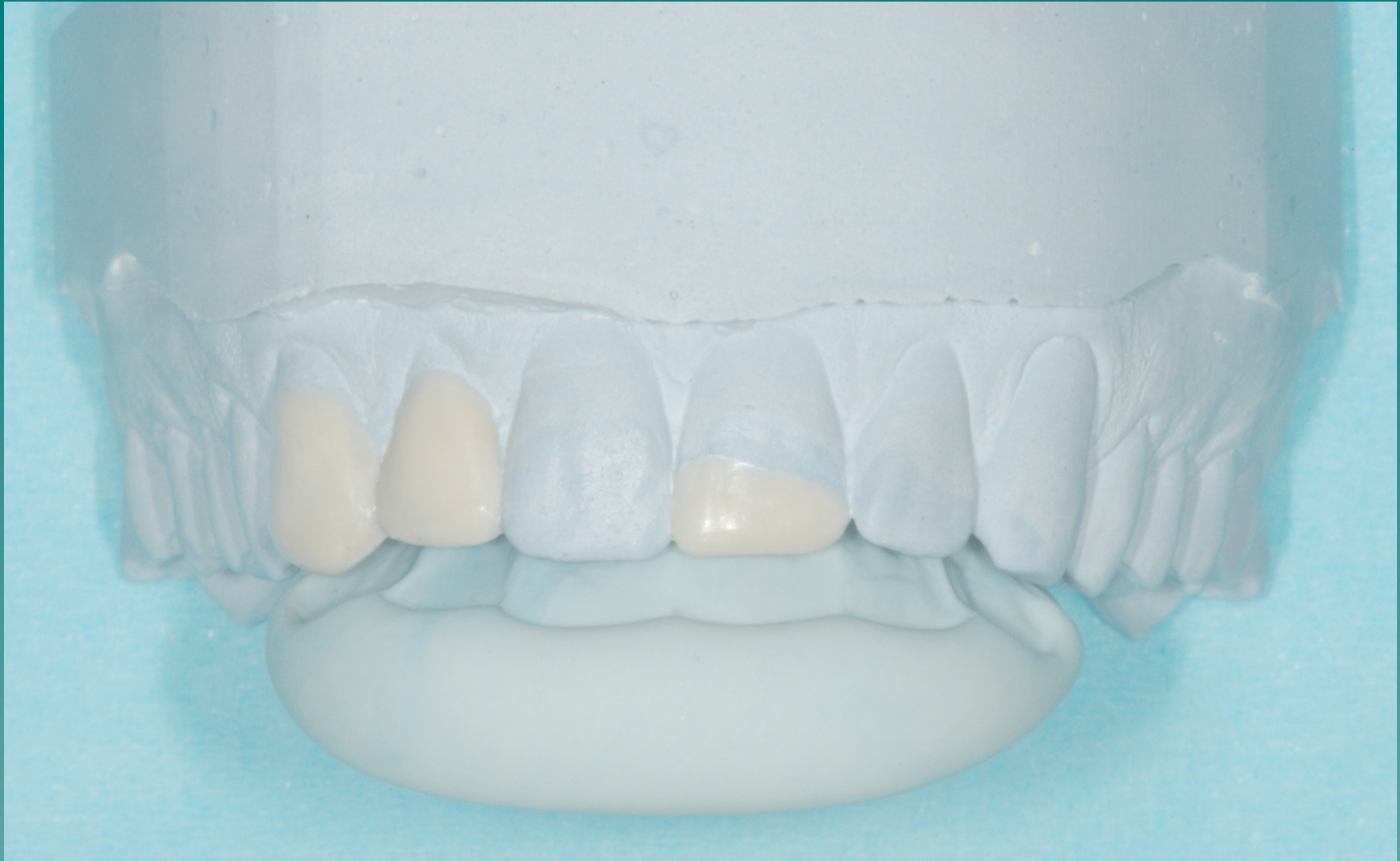Wurzelkanalbehandlungen an Zahn 11, 12 und 13

Wurzelkanalfüllungen
an Zahn 11, 12 und 13

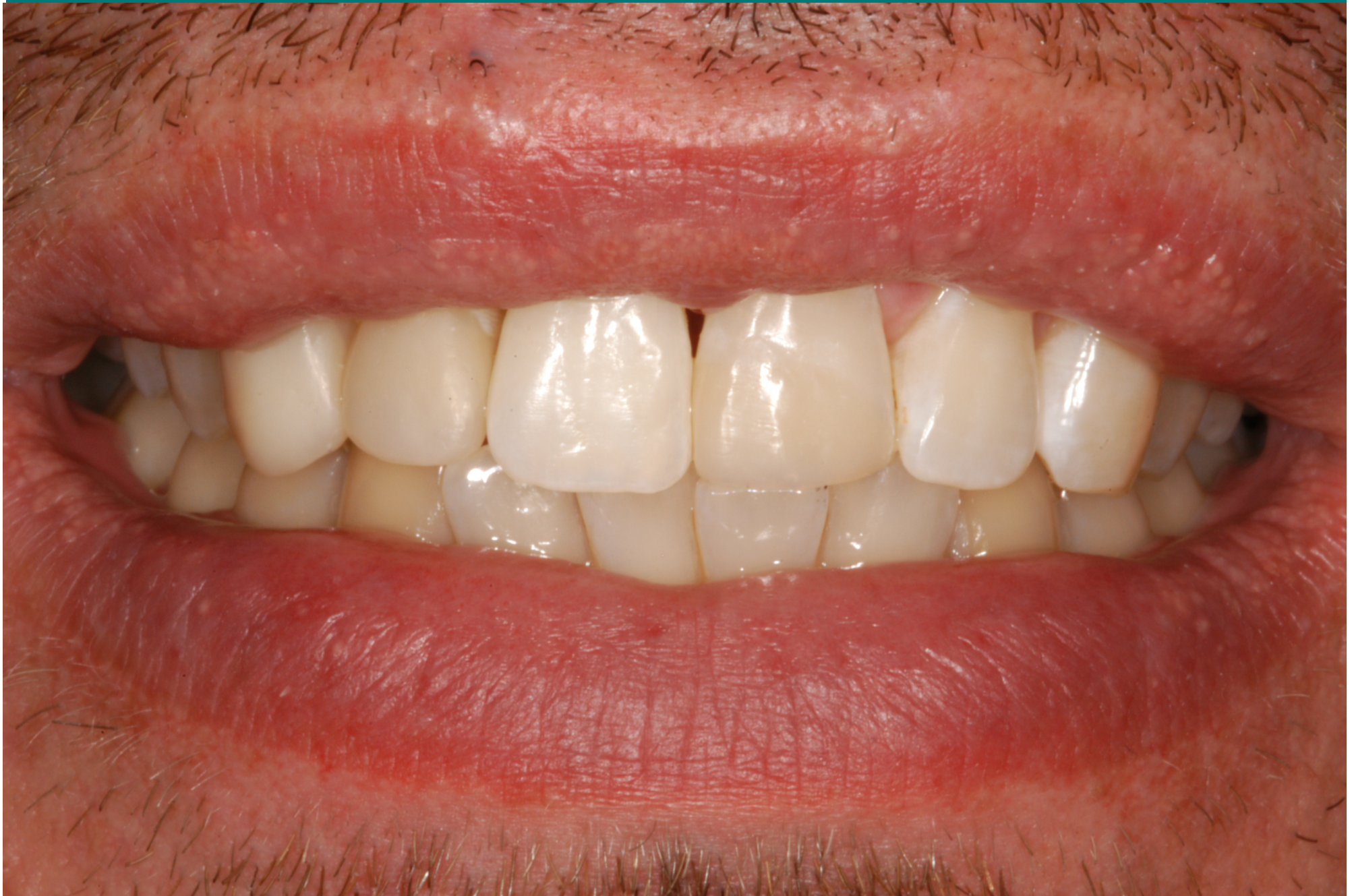



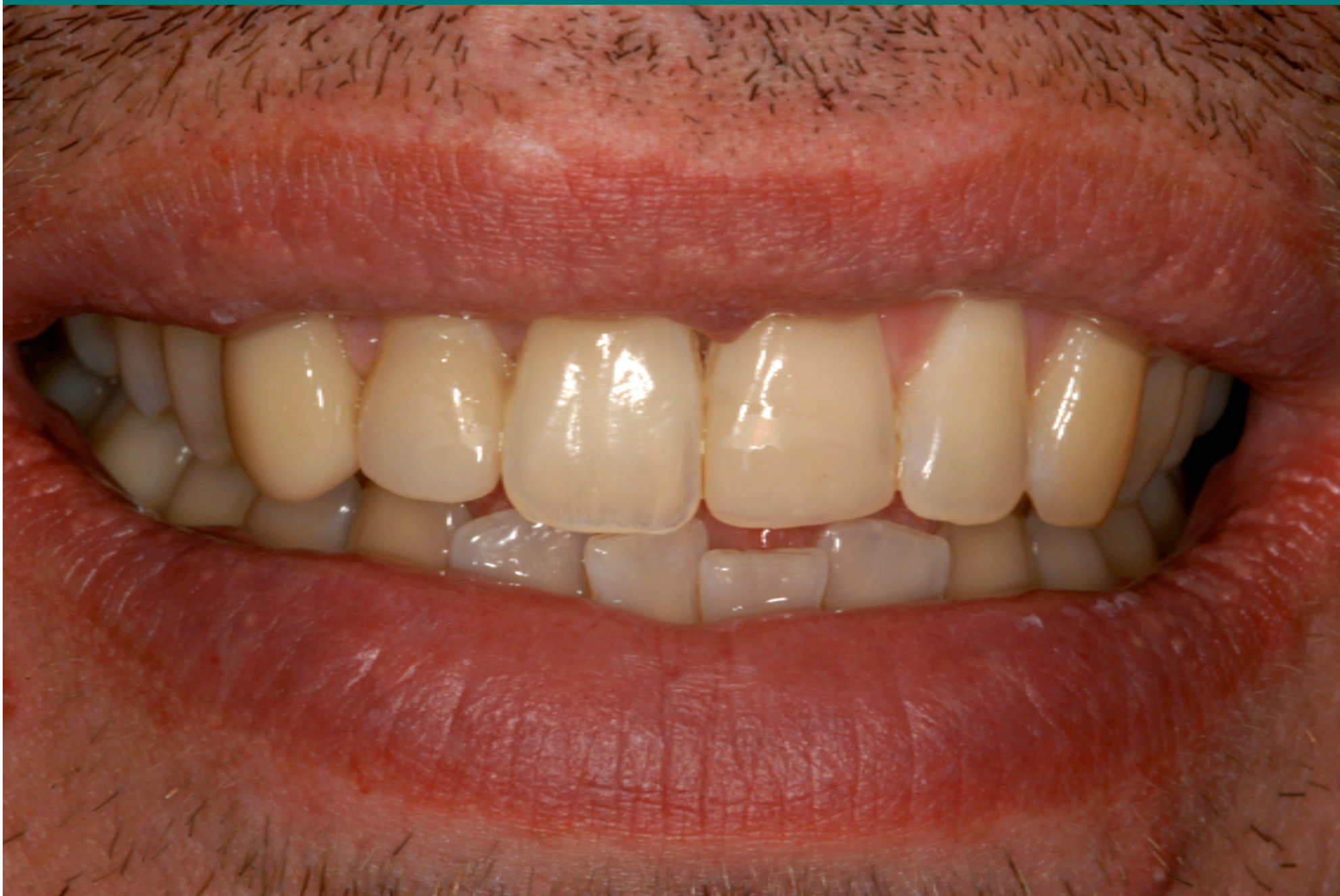Wax-up am Modell



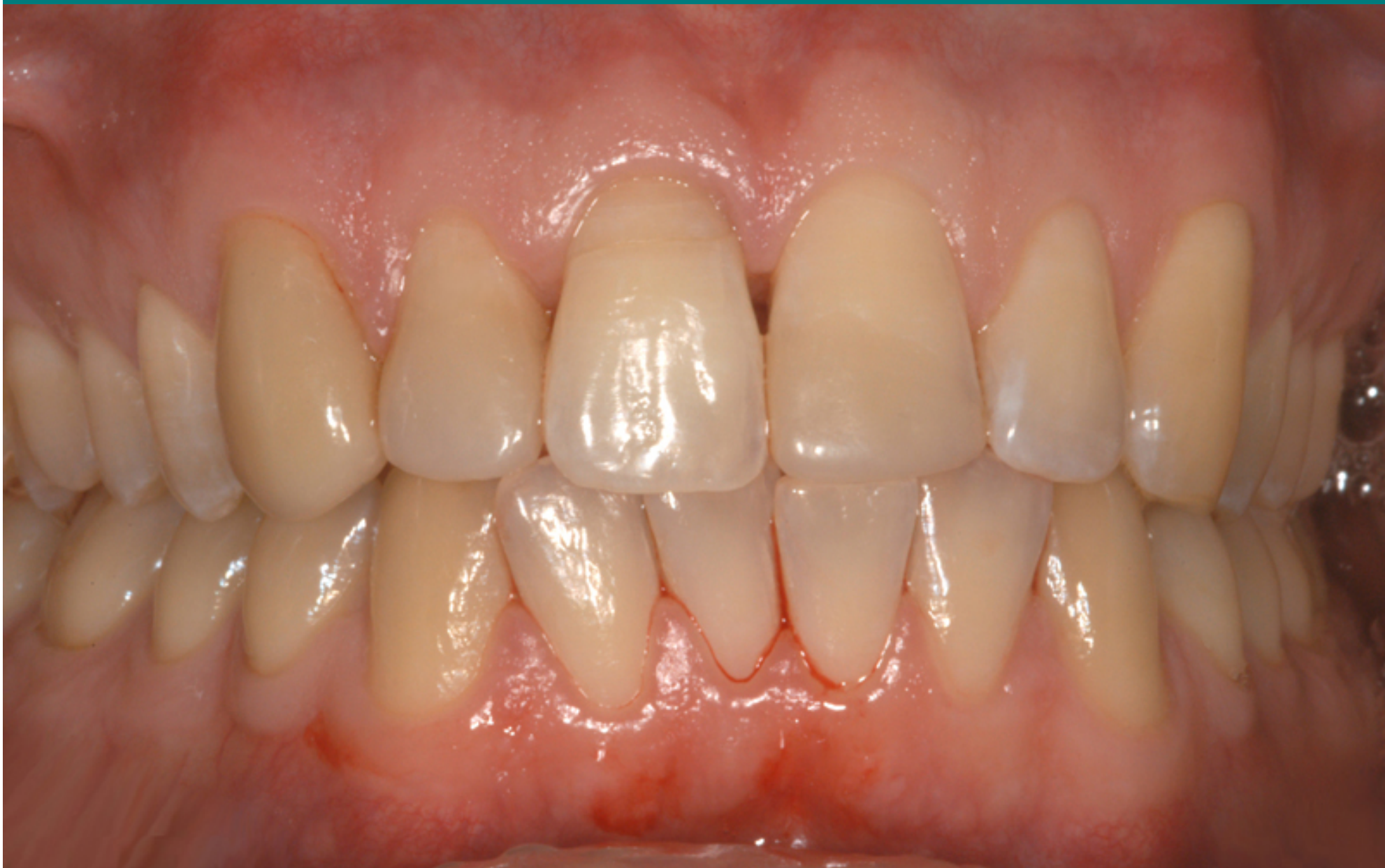Wax-up mit Silikonschlüssel

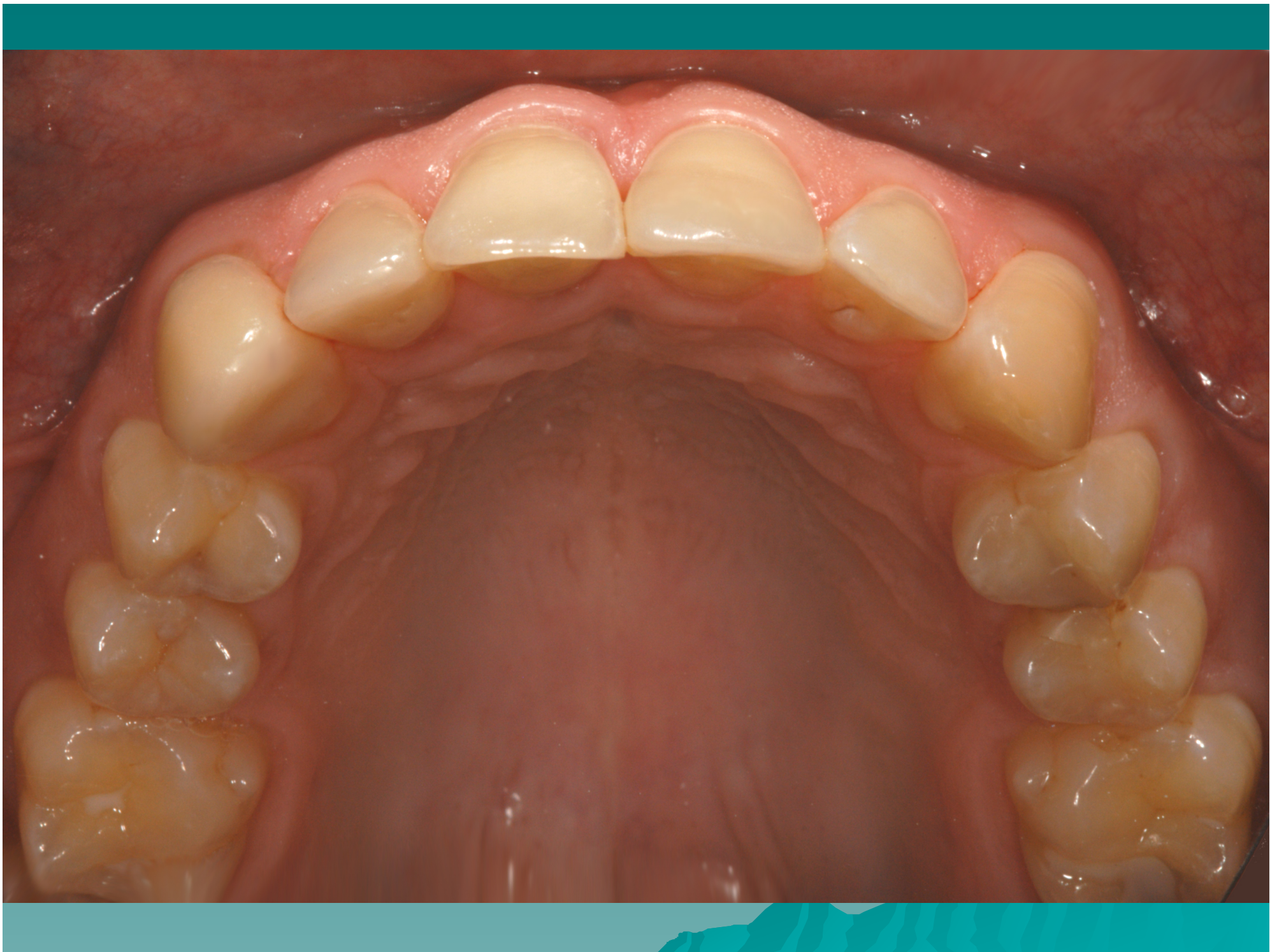

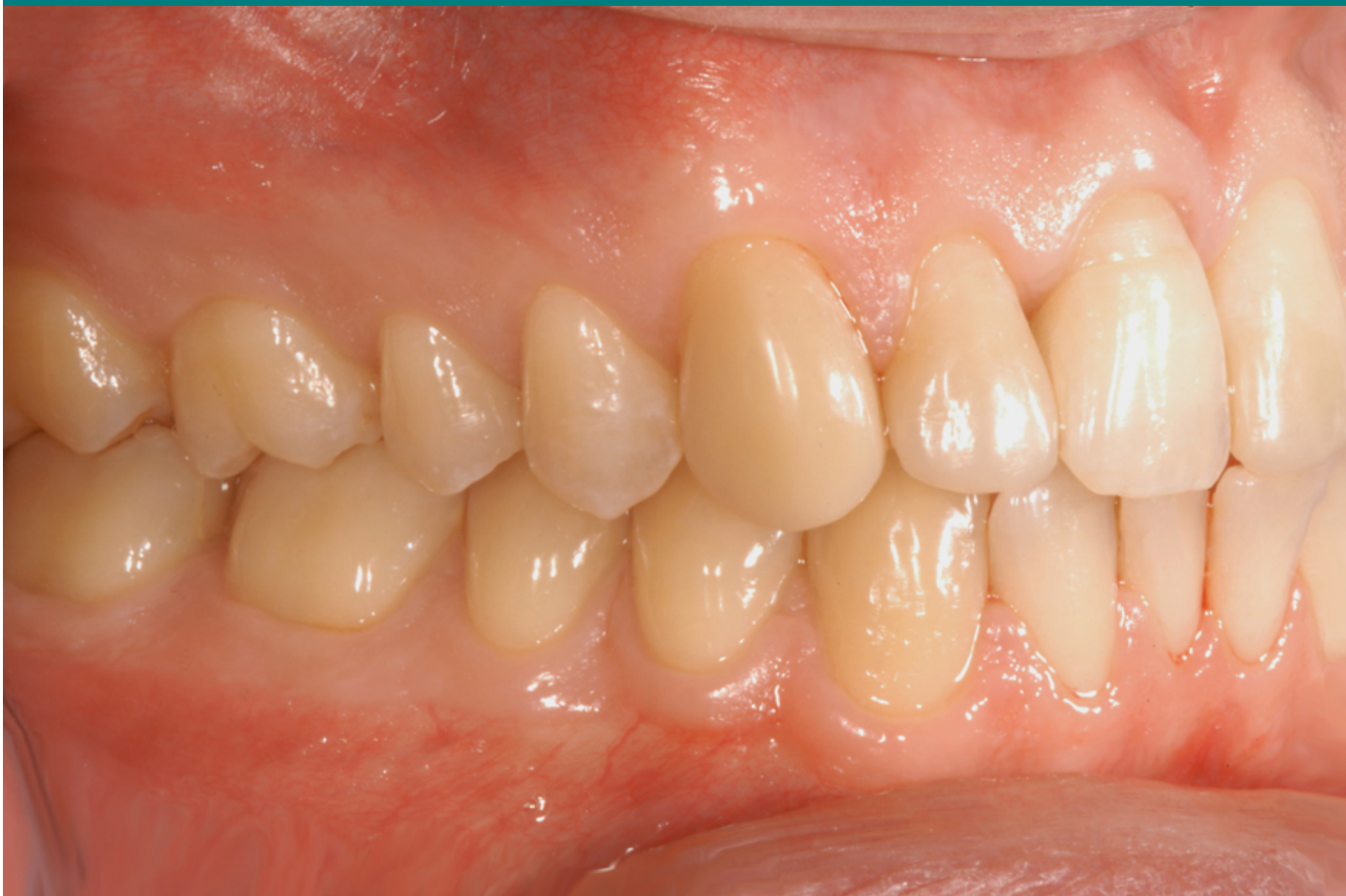Provisorische Kompositrestaurationen nach Kofferdam

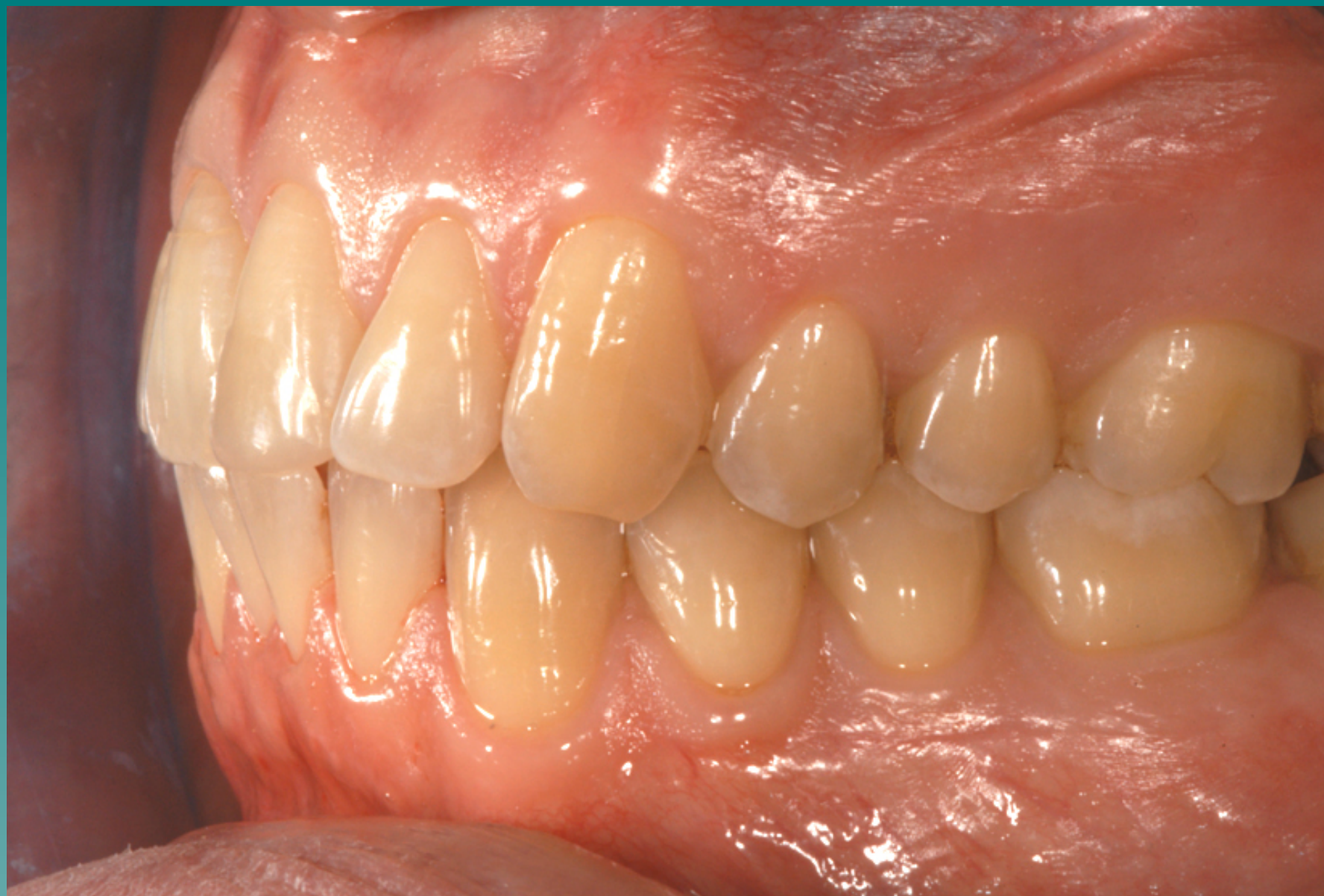

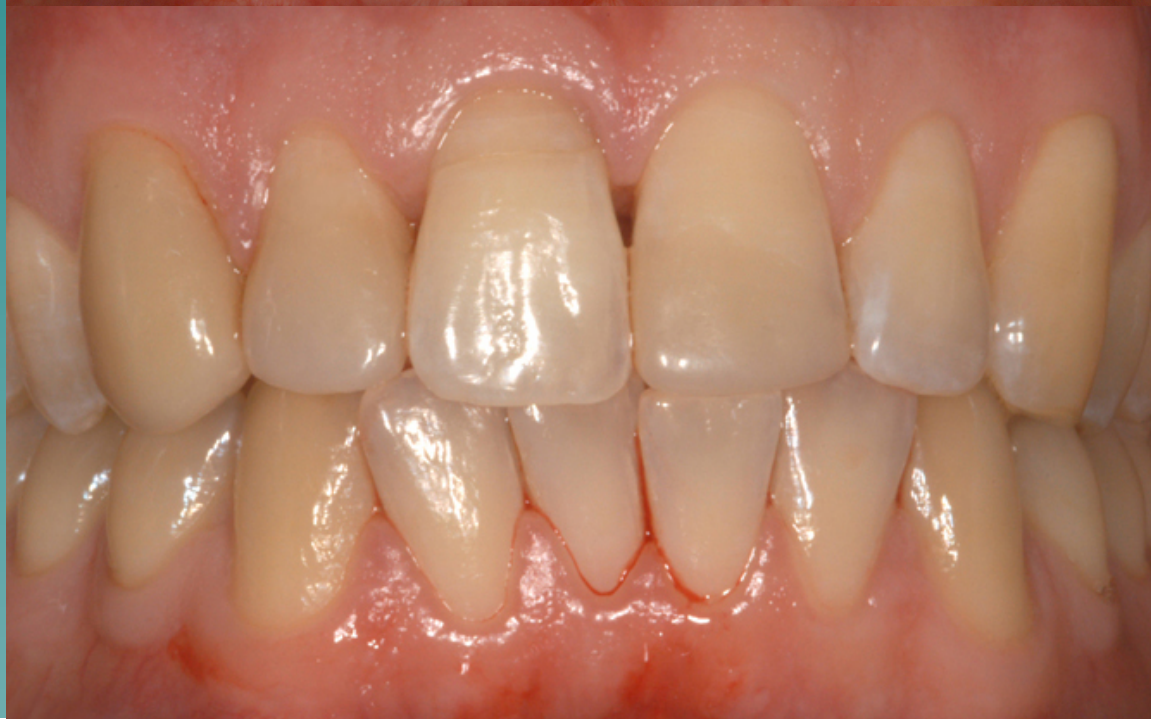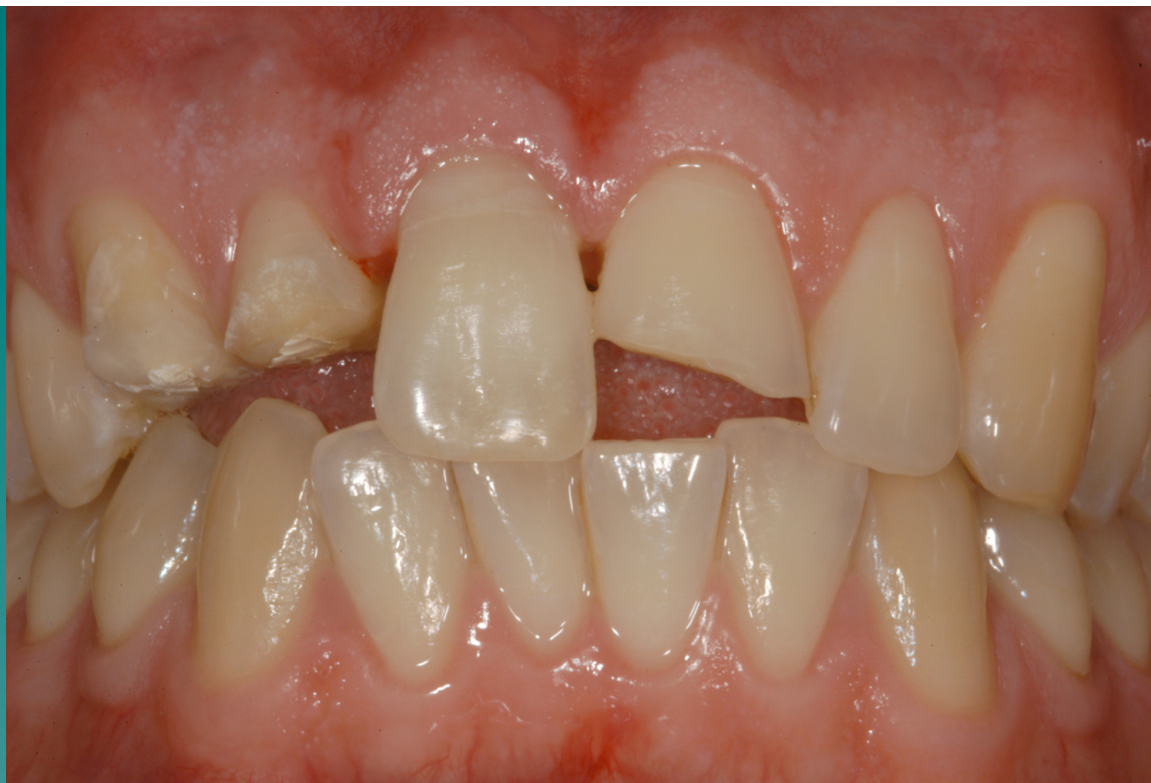Definitive Kompositrestaurationen mit Enamel HFO® (Micerium, Avegno, Italien)

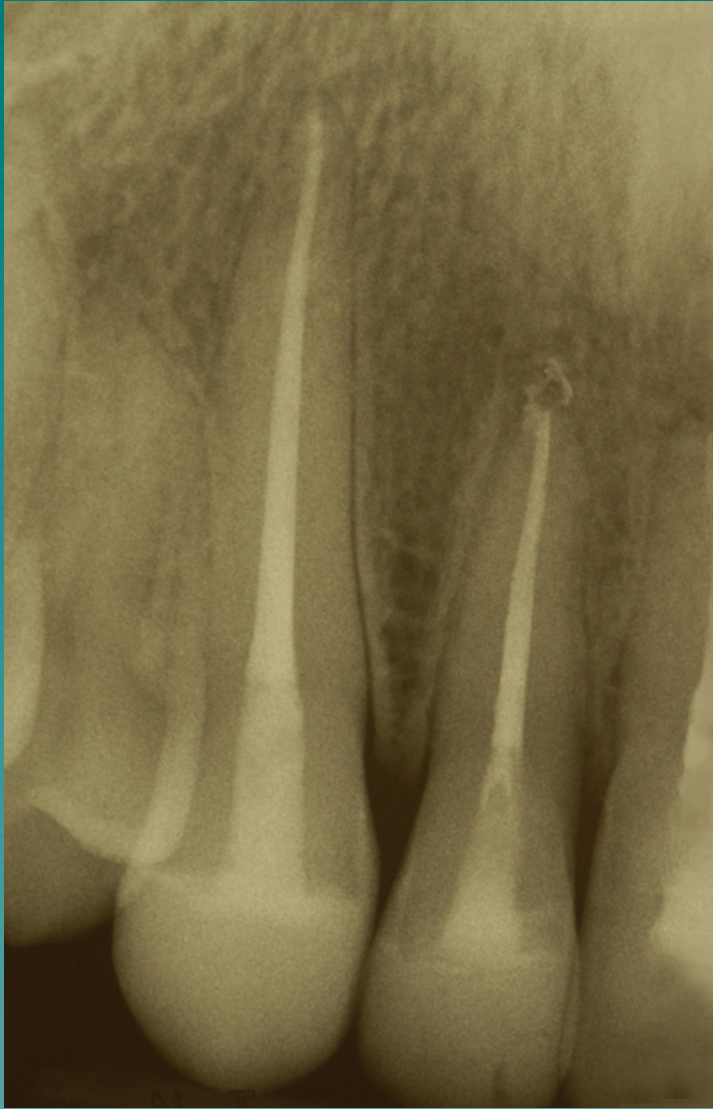



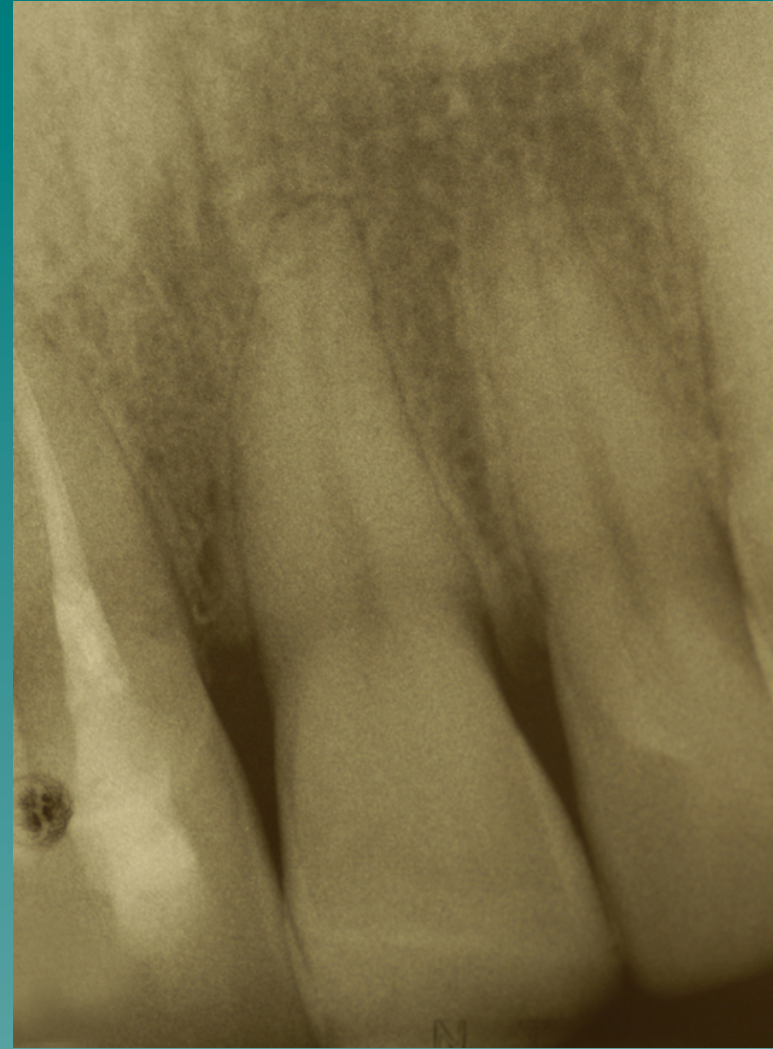







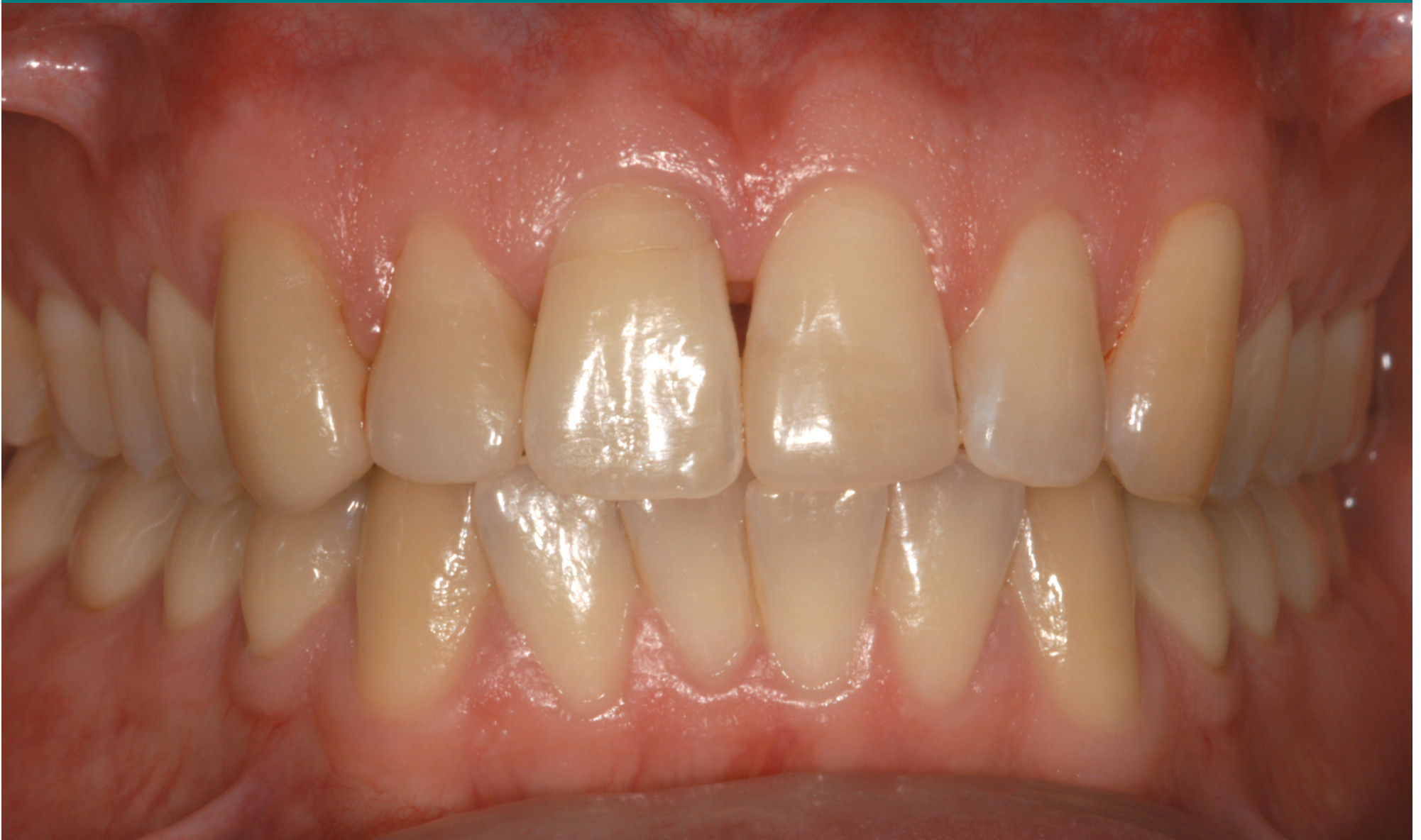
Regio 13/12



Regio 11/21

7 Monate post WF-Kontrolle



16 Monate post