

# Young Esthetics

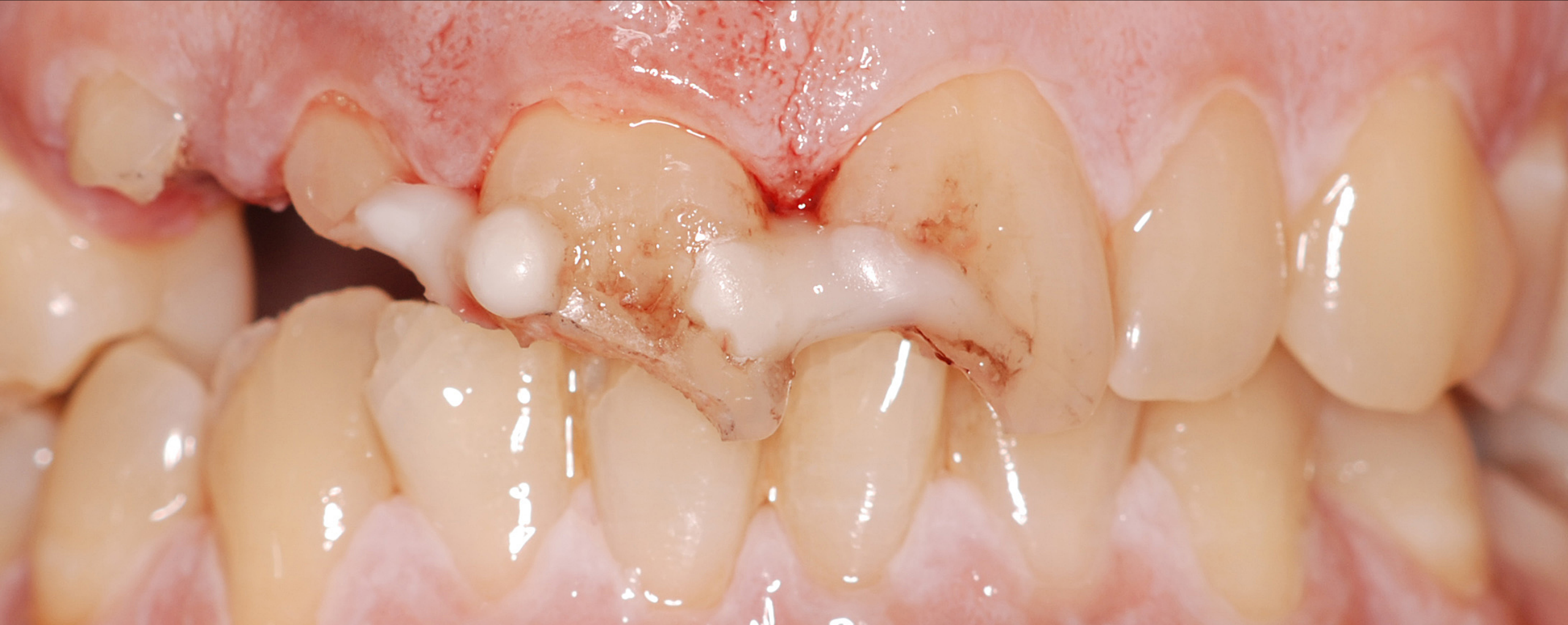Fallpräsentation für den DGÄZ Förderpreis

Dr. Andreas Koch



# Ästhetische Rekonstruktion nach Frontzahntrauma

Pat. weiblich, 39 Jahre



Z.n. Pferdetritt, multiples Frontzahntrauma



03/2014

Kronen-/  
Wurzelfraktur

13

Socket Seal  
Einzelzahn-  
implantat

Kronenfraktur  
mit P.

12

Endodontische  
Behandlung  
Stiftaufbau  
Krone

Kronenfraktur  
ohne P.

11

Restauration  
mit Komposit  
Endodontische  
Behandlung

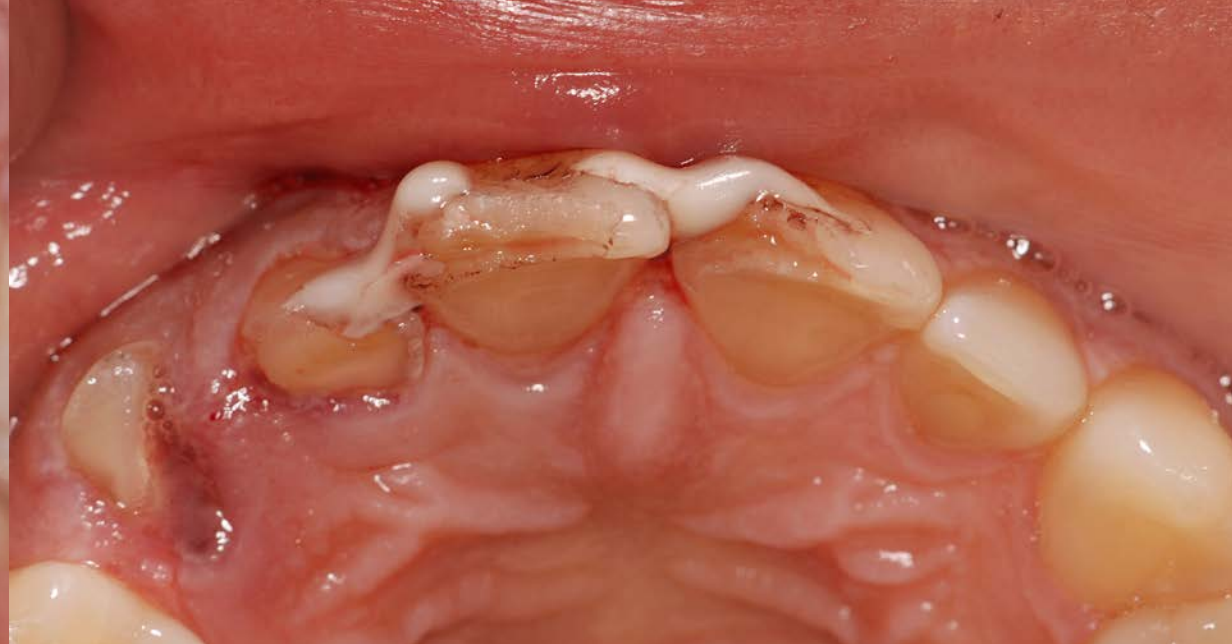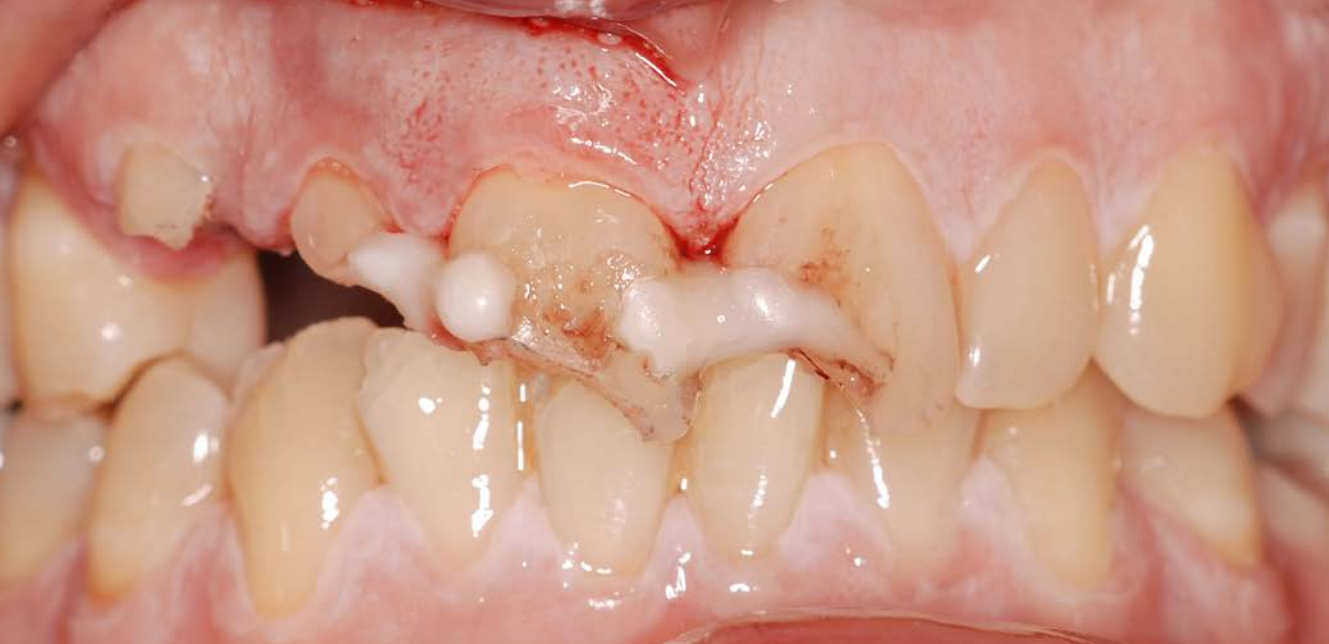Kronenfraktur  
ohne P.

21

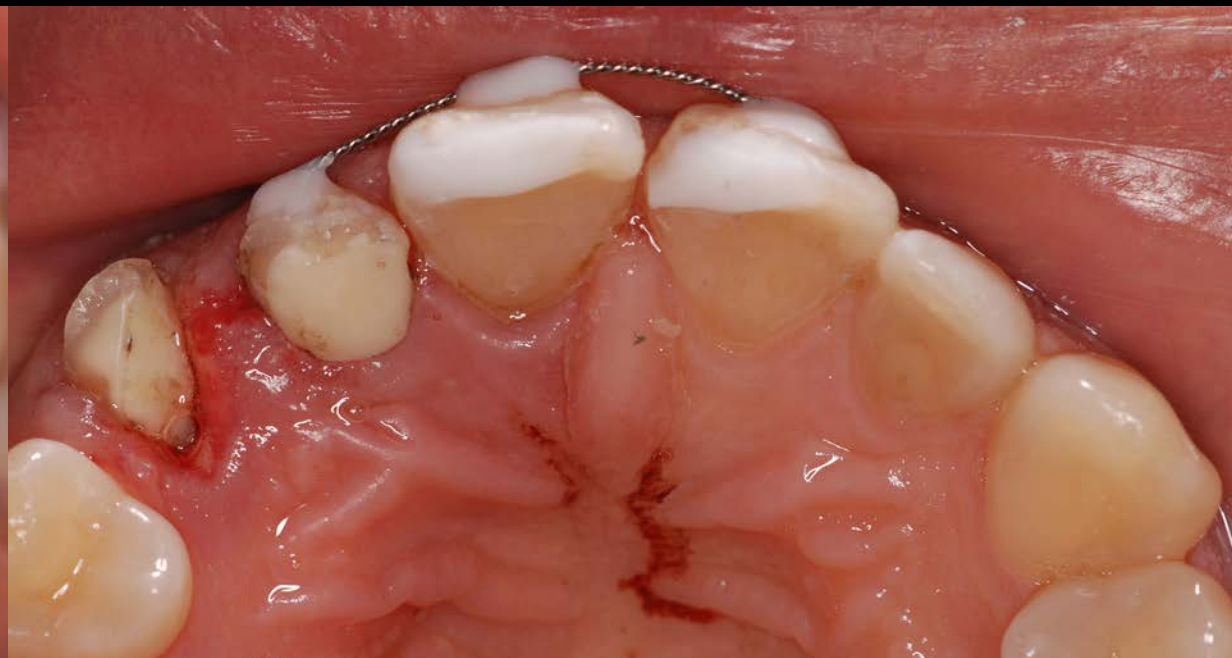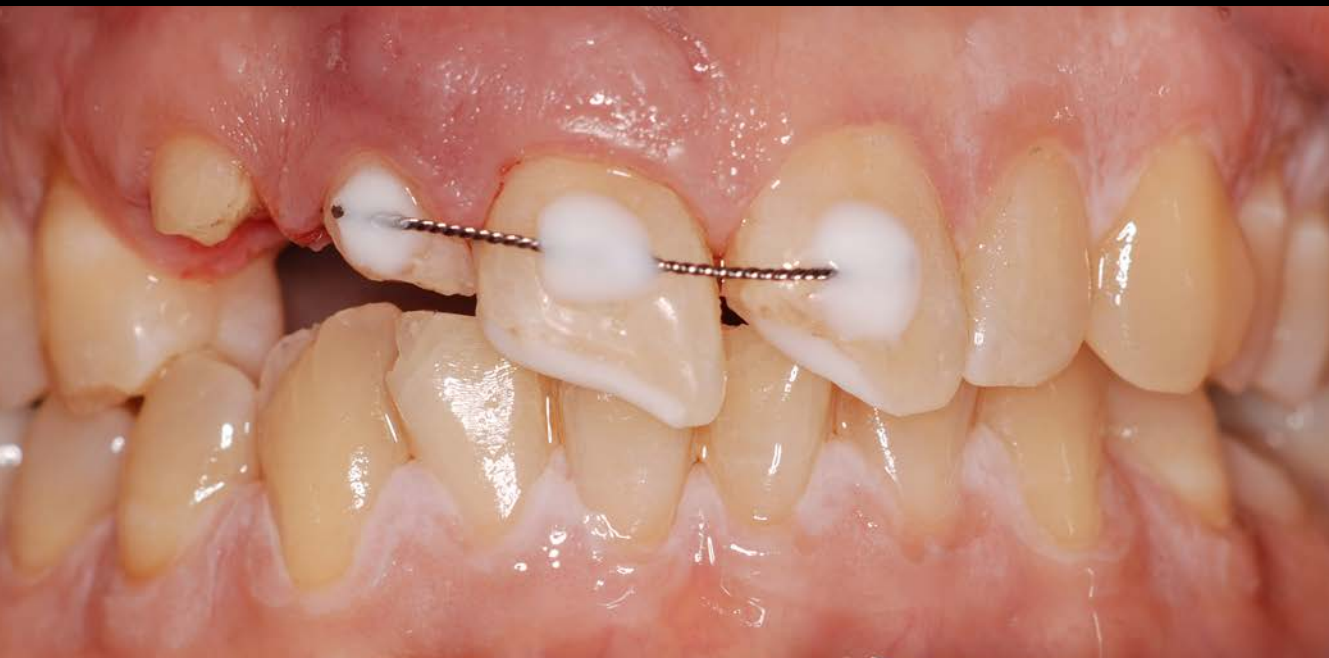Restauration  
mit Komposit

07/2015



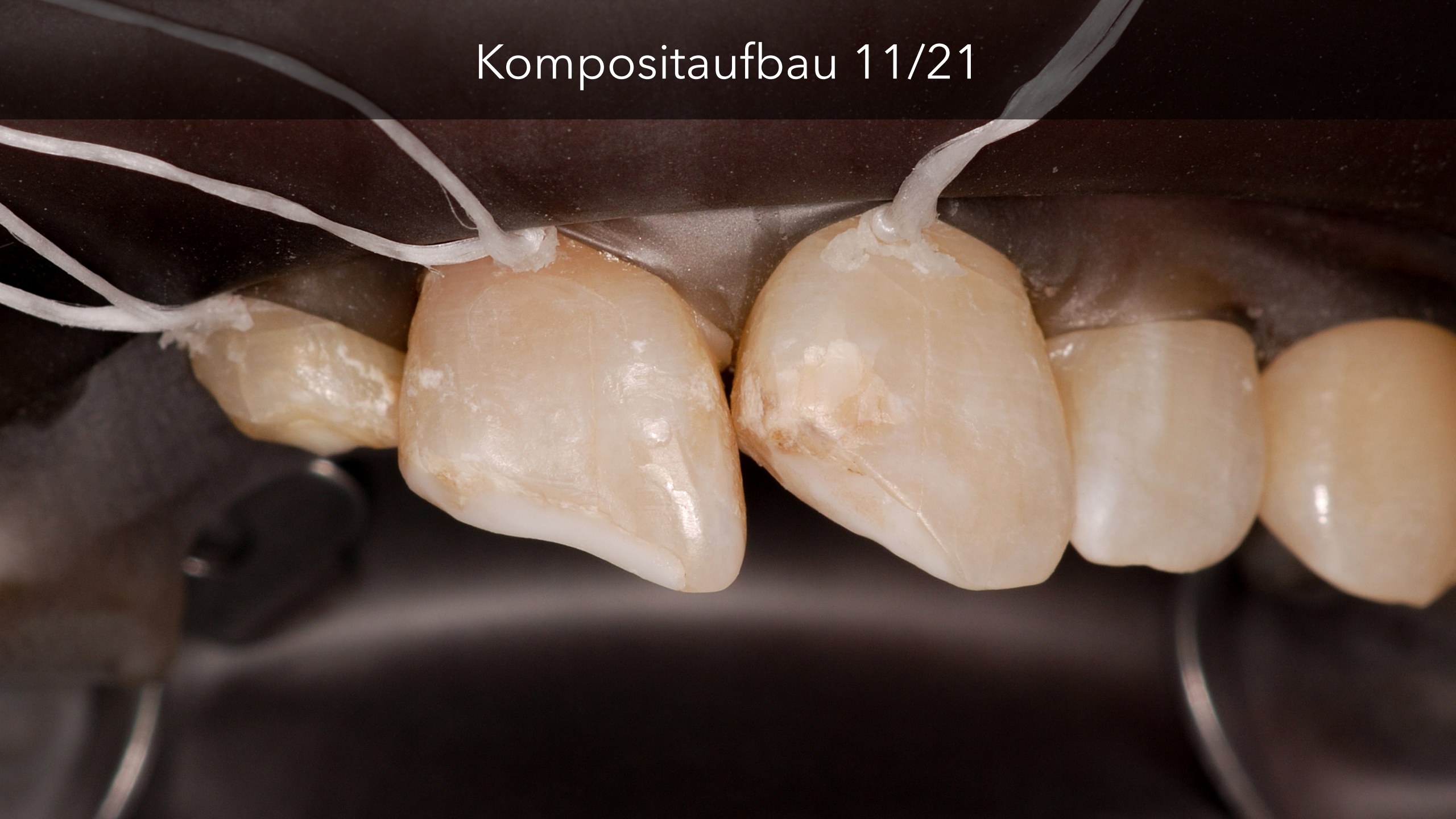

Flexible Schienung für 2 Wochen, adhäsive Abdeckung der Dentinwunden

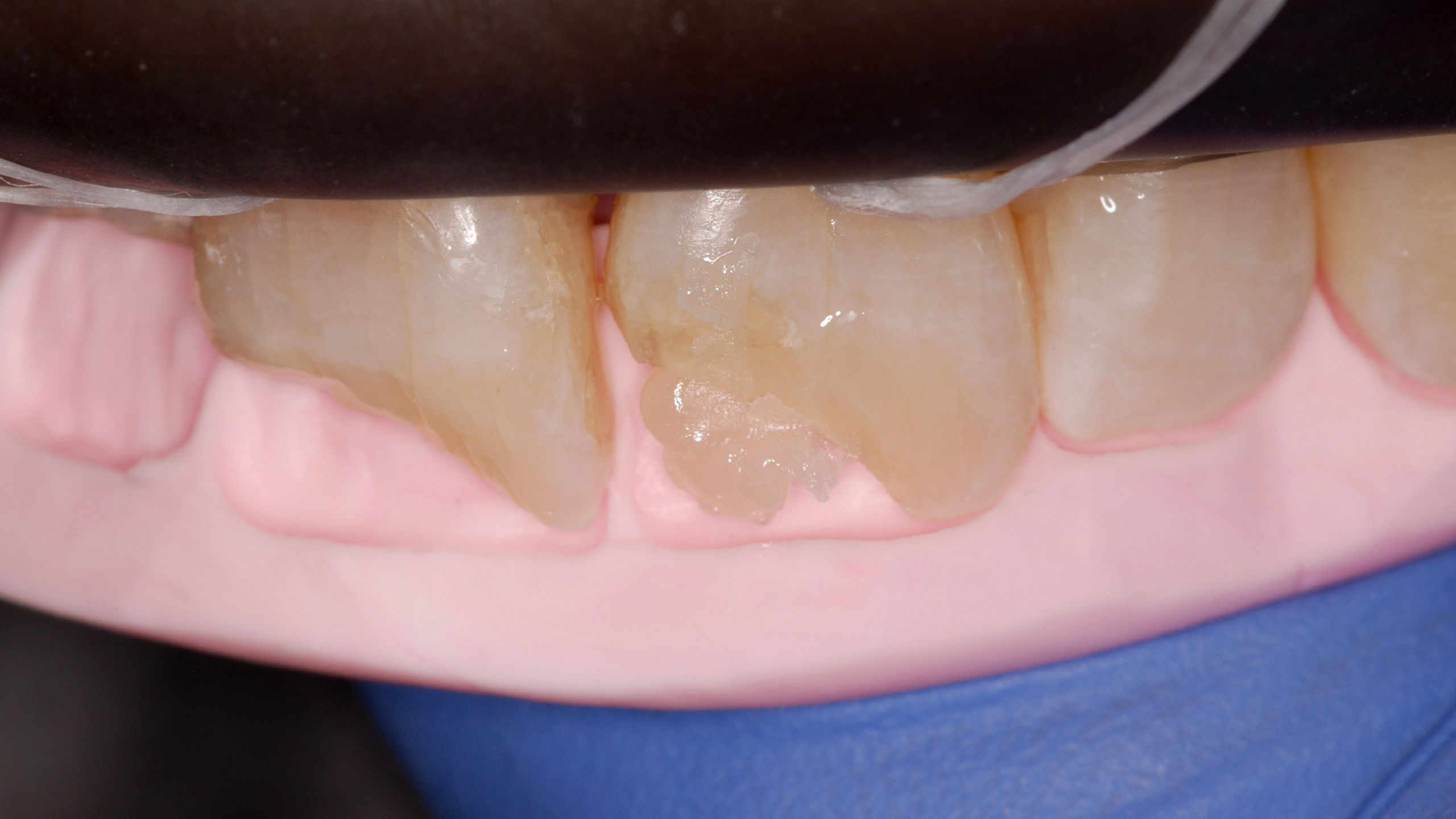



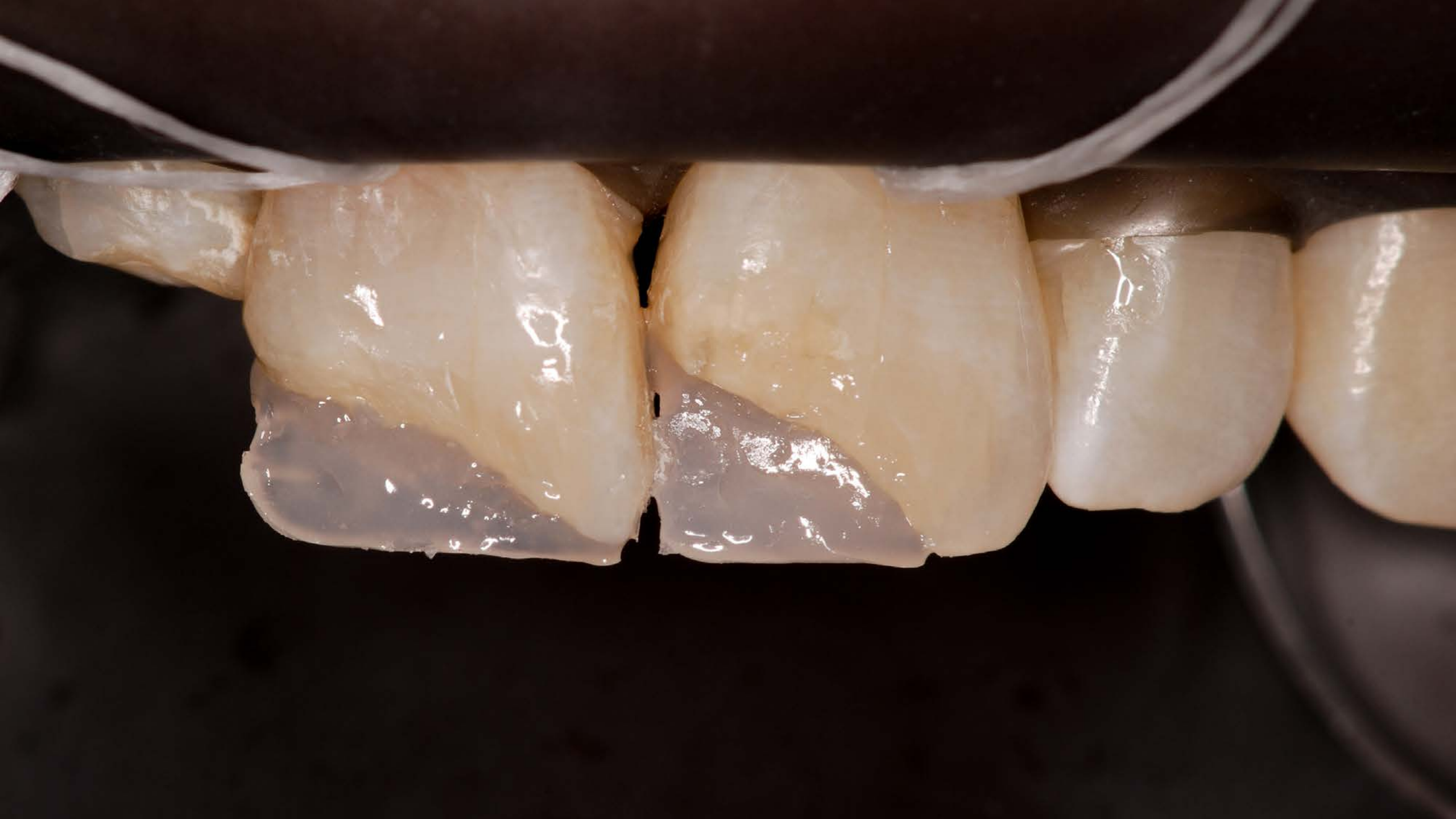# Kompositaufbau 11/21



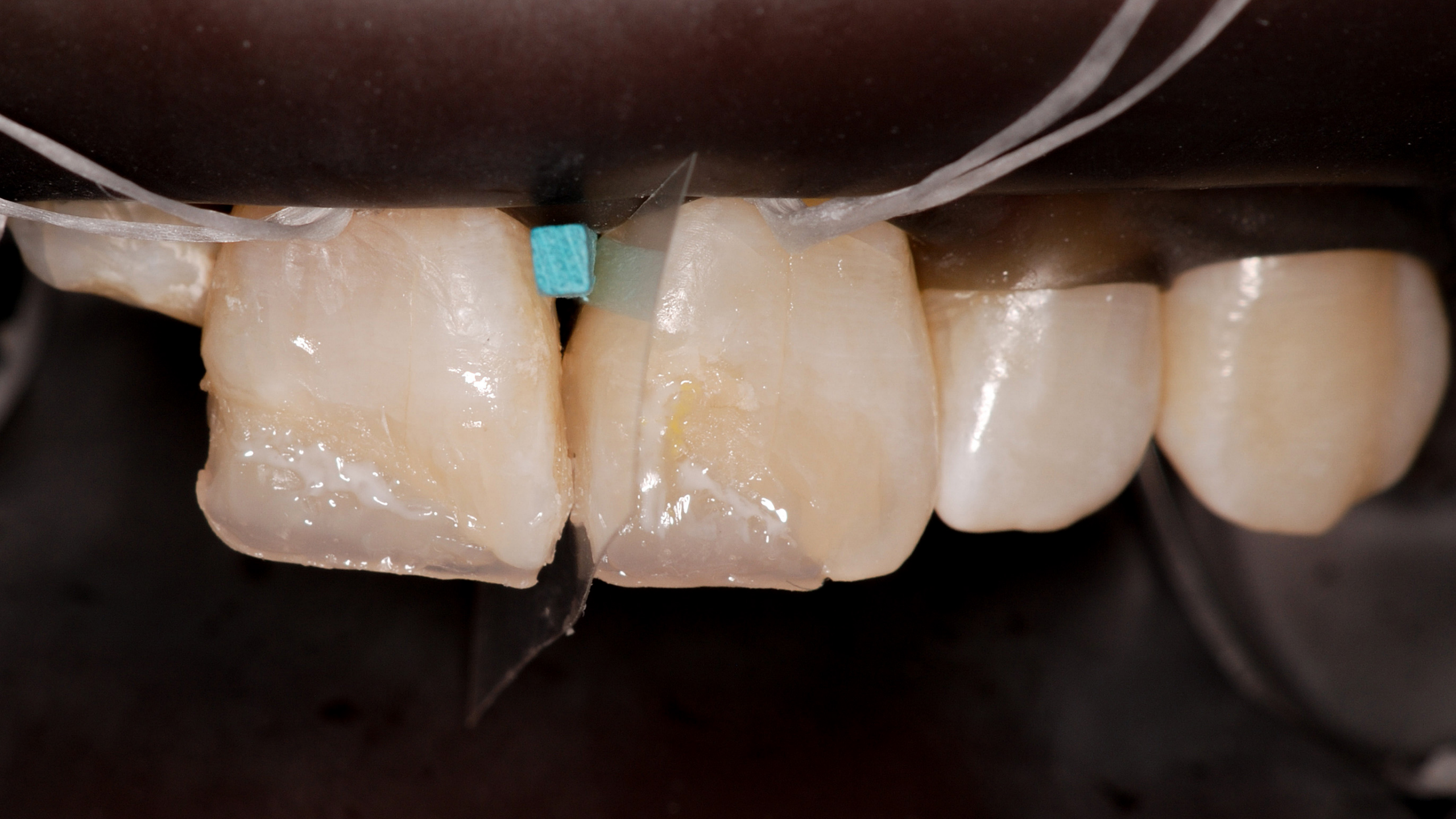




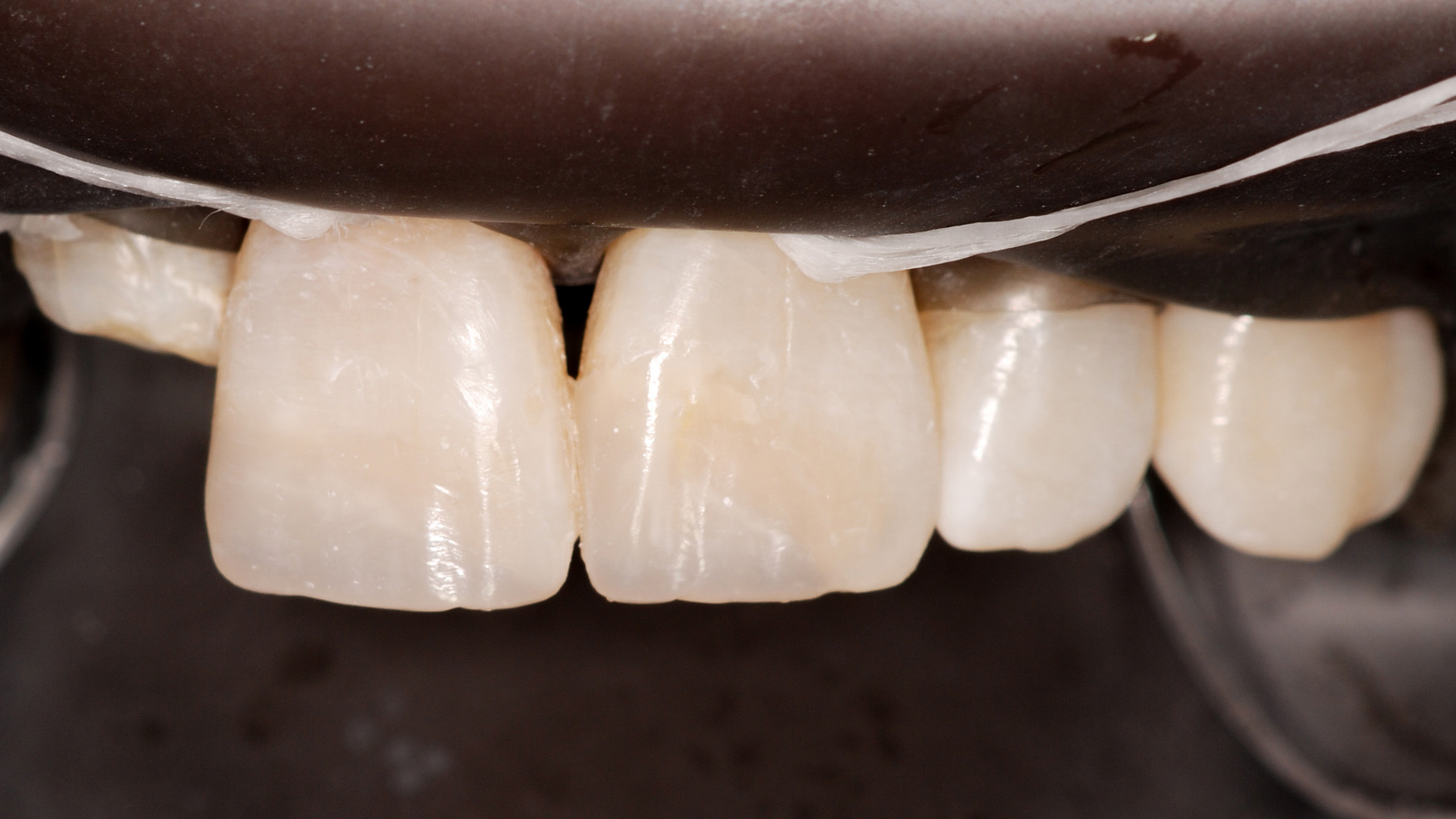








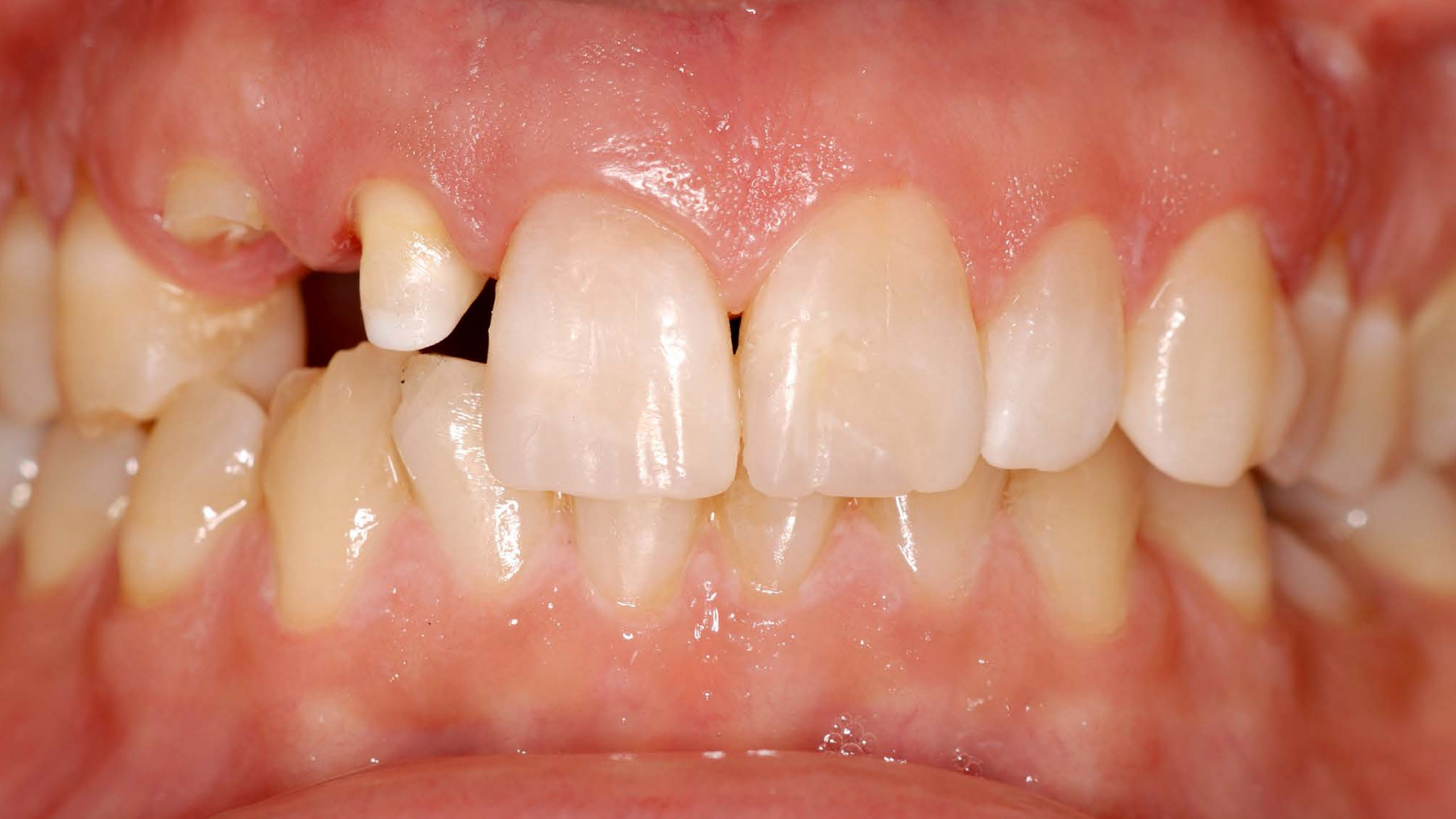




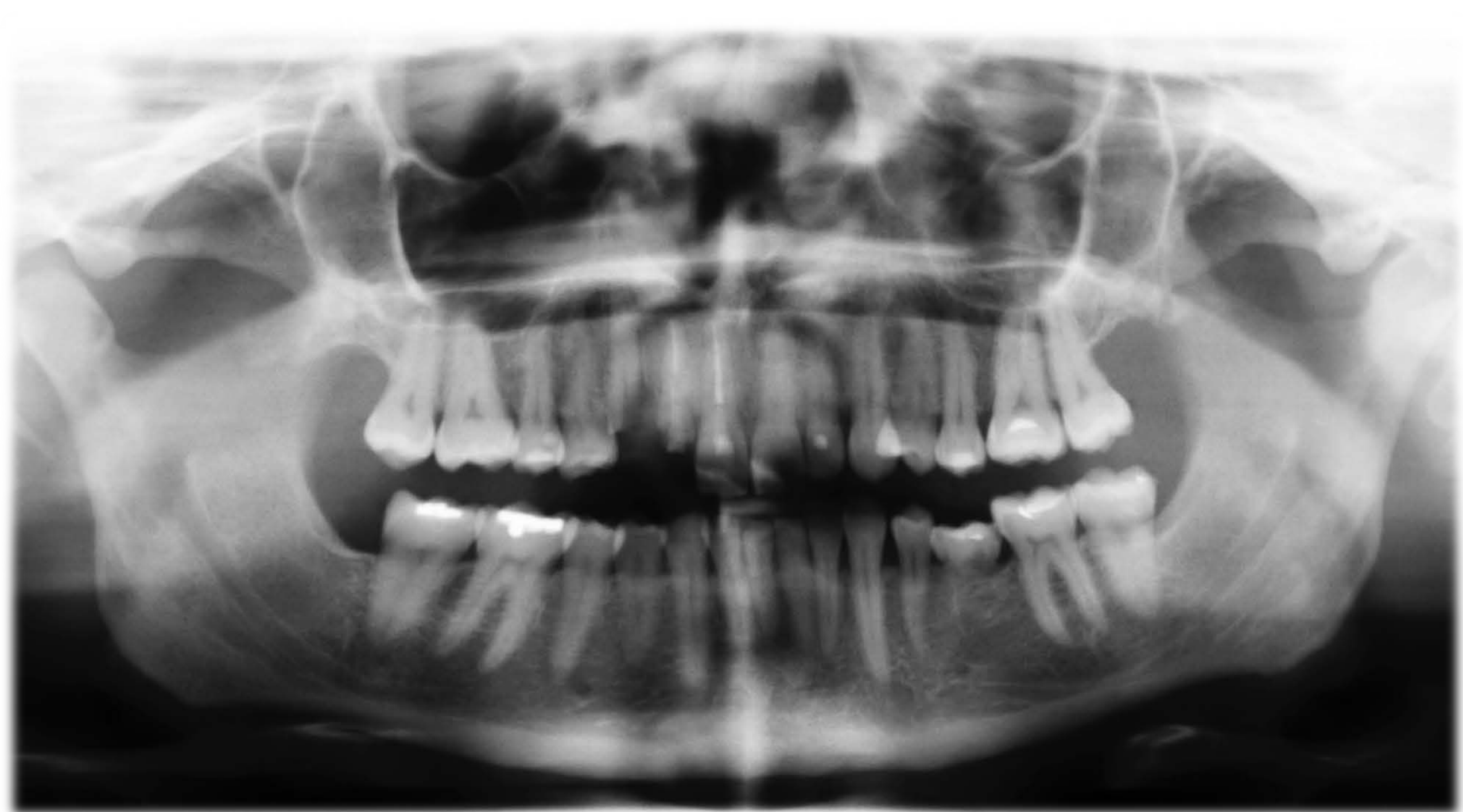






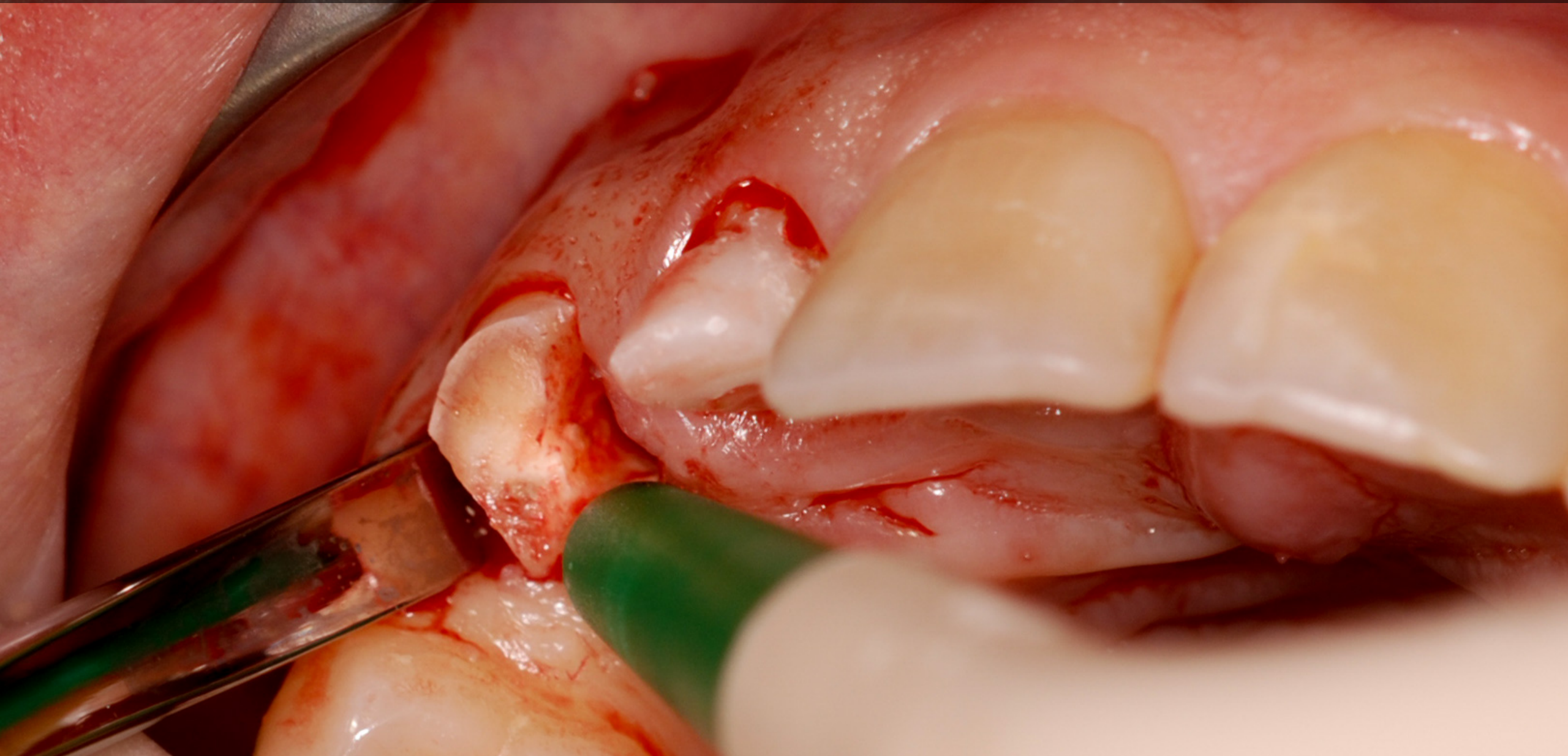



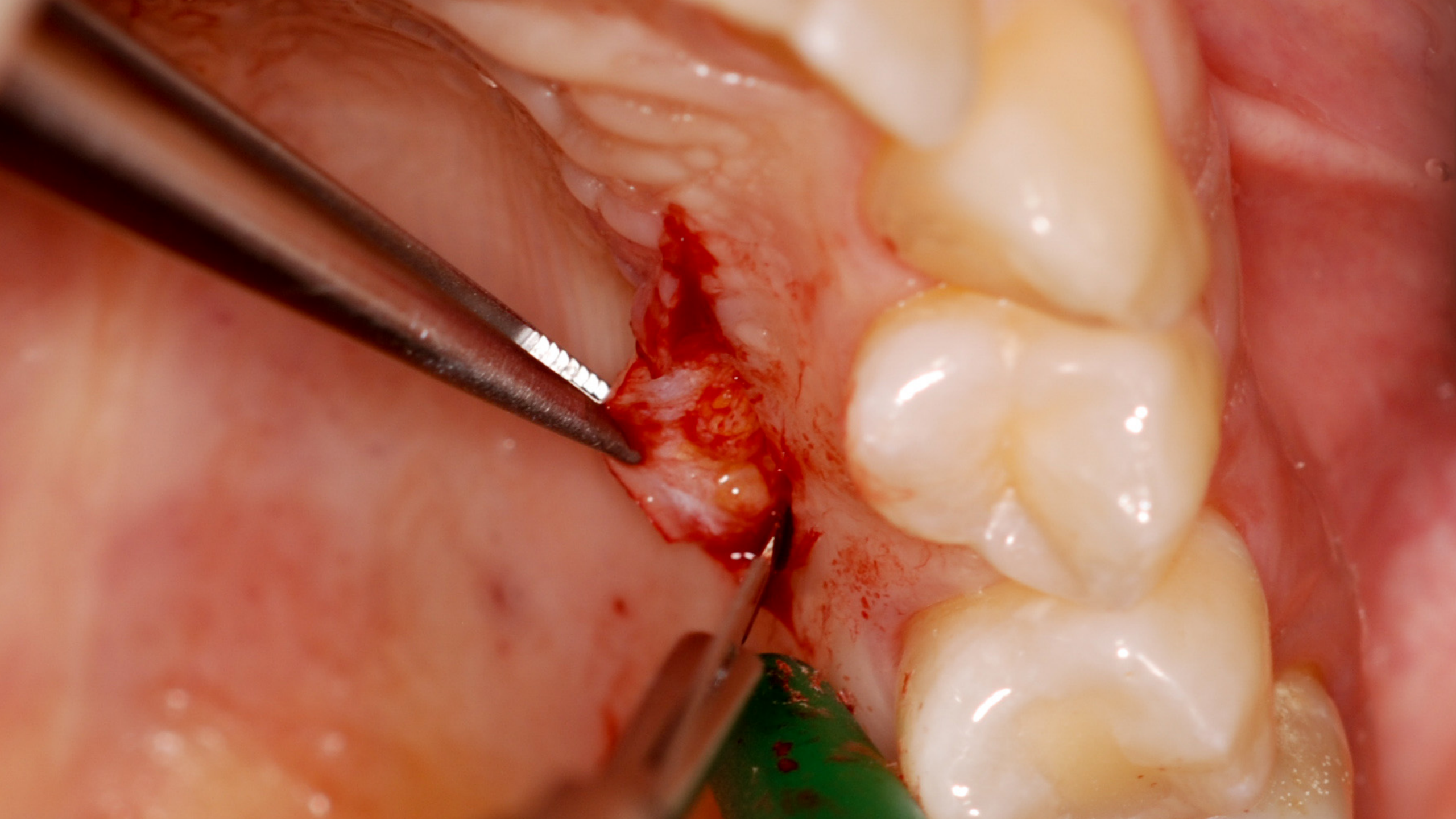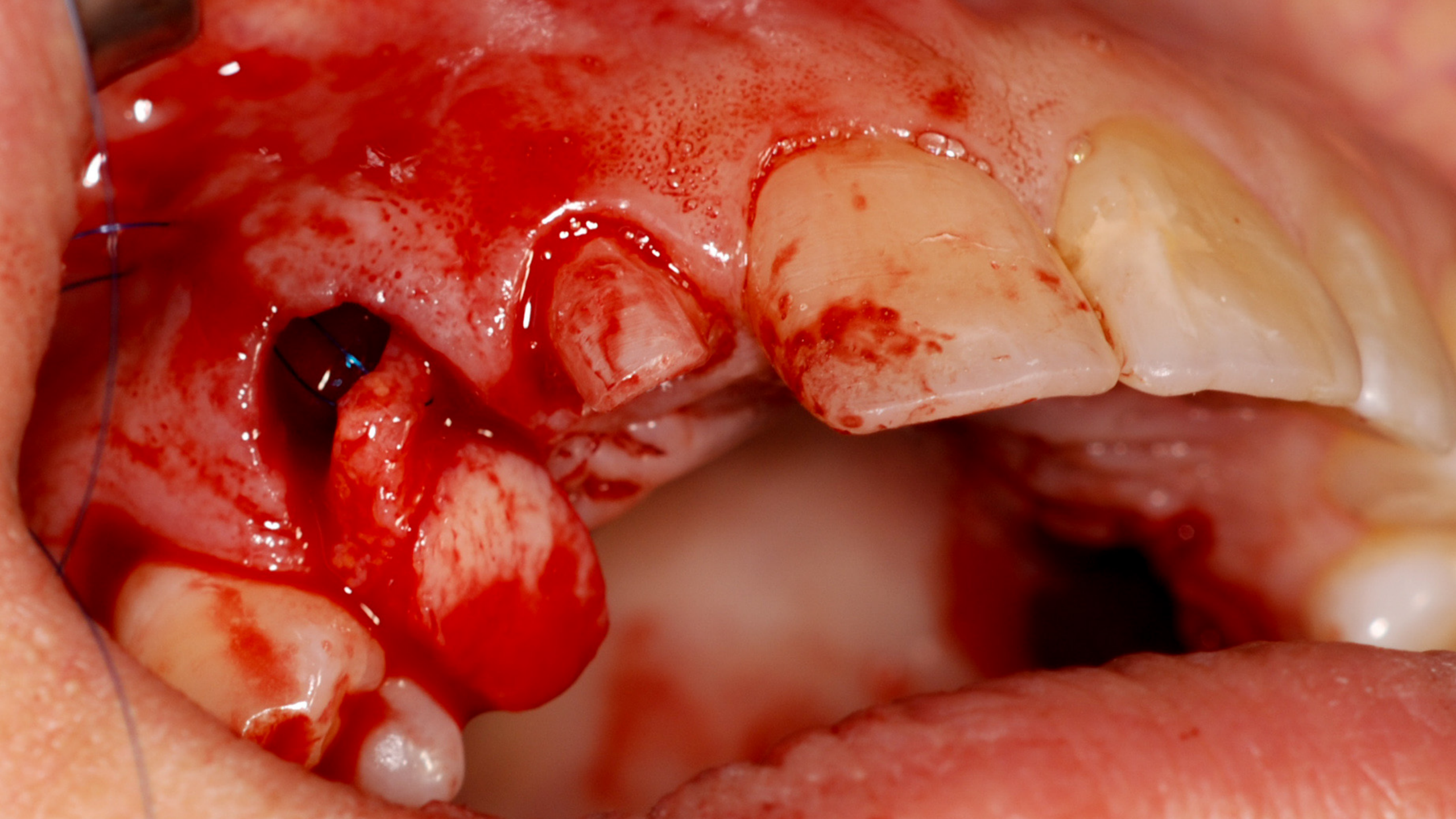
# Socket Seal regio 13



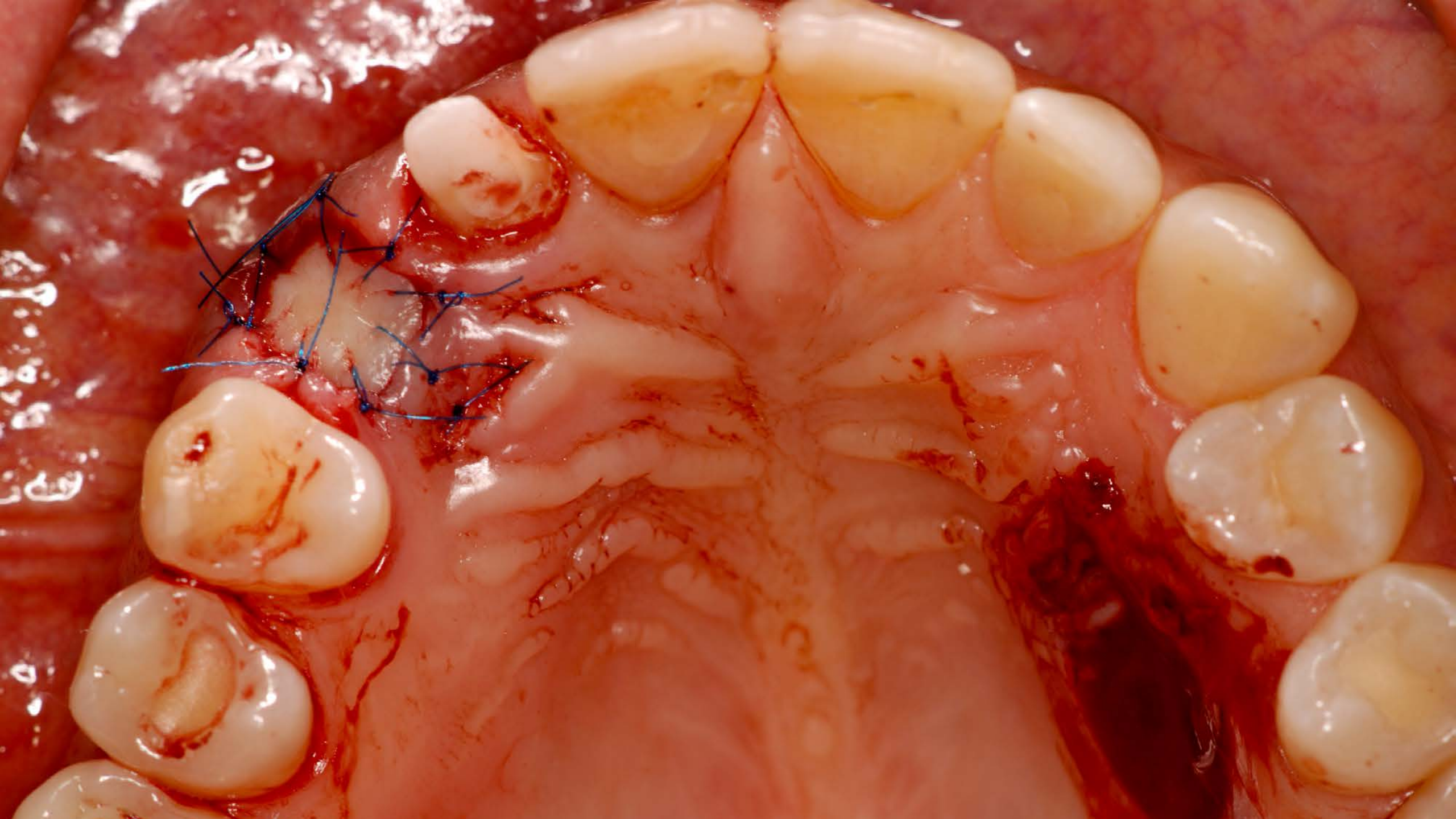






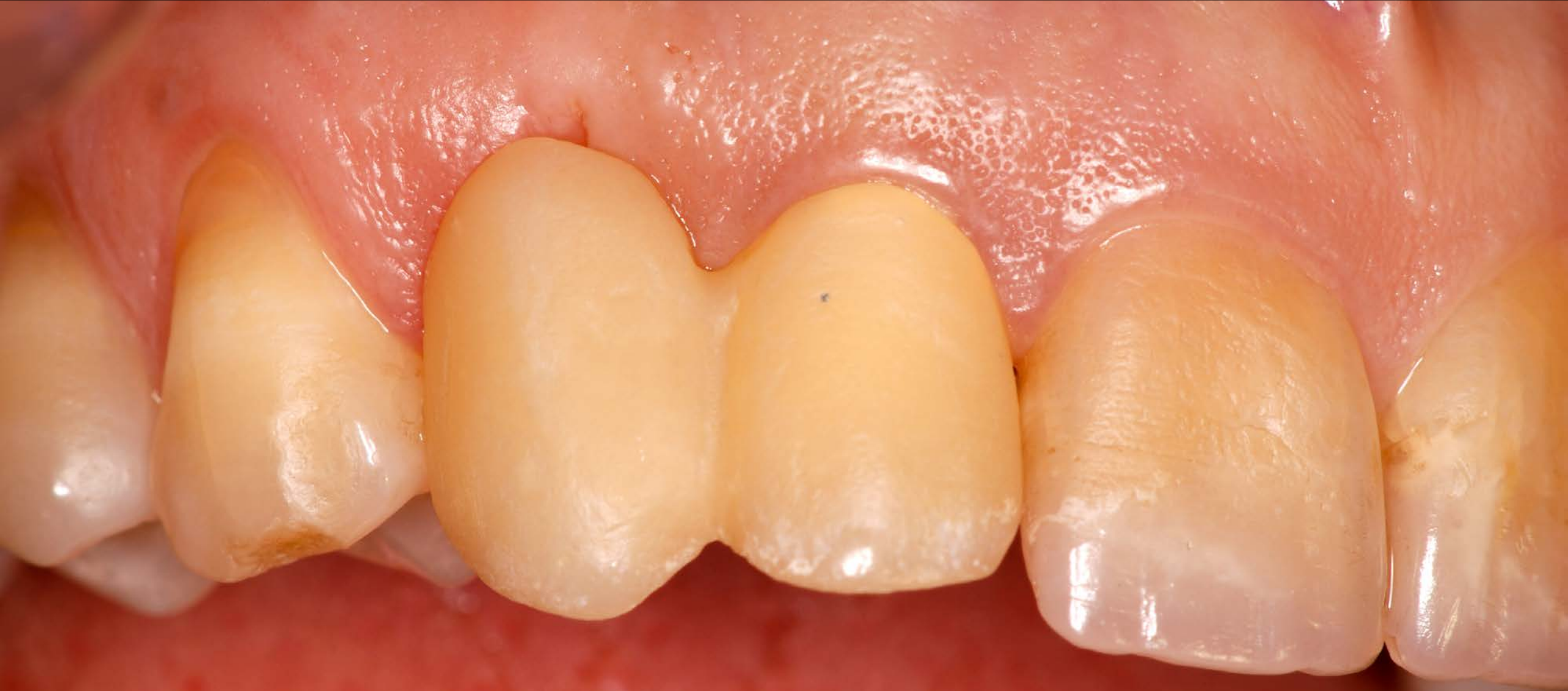




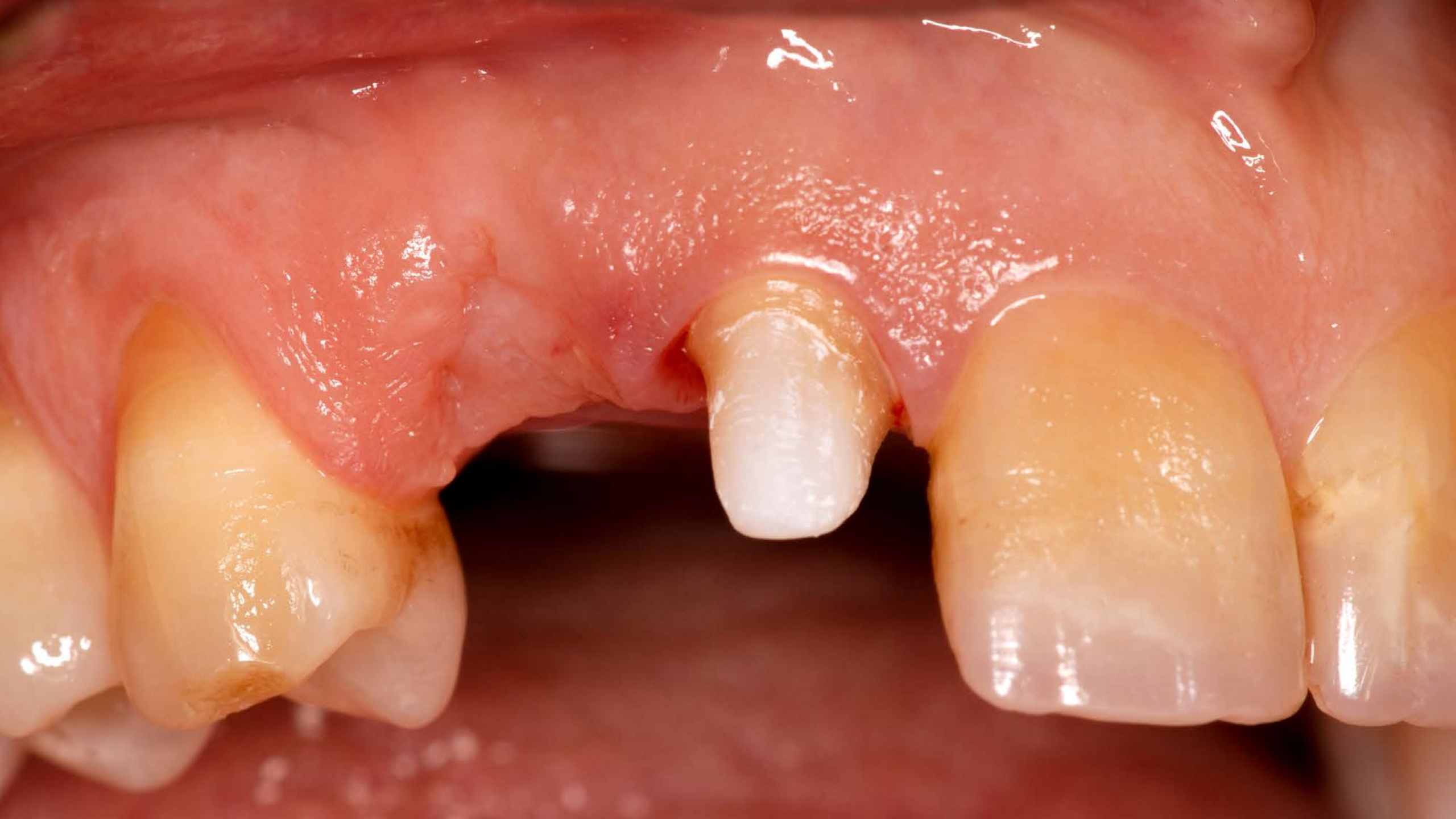


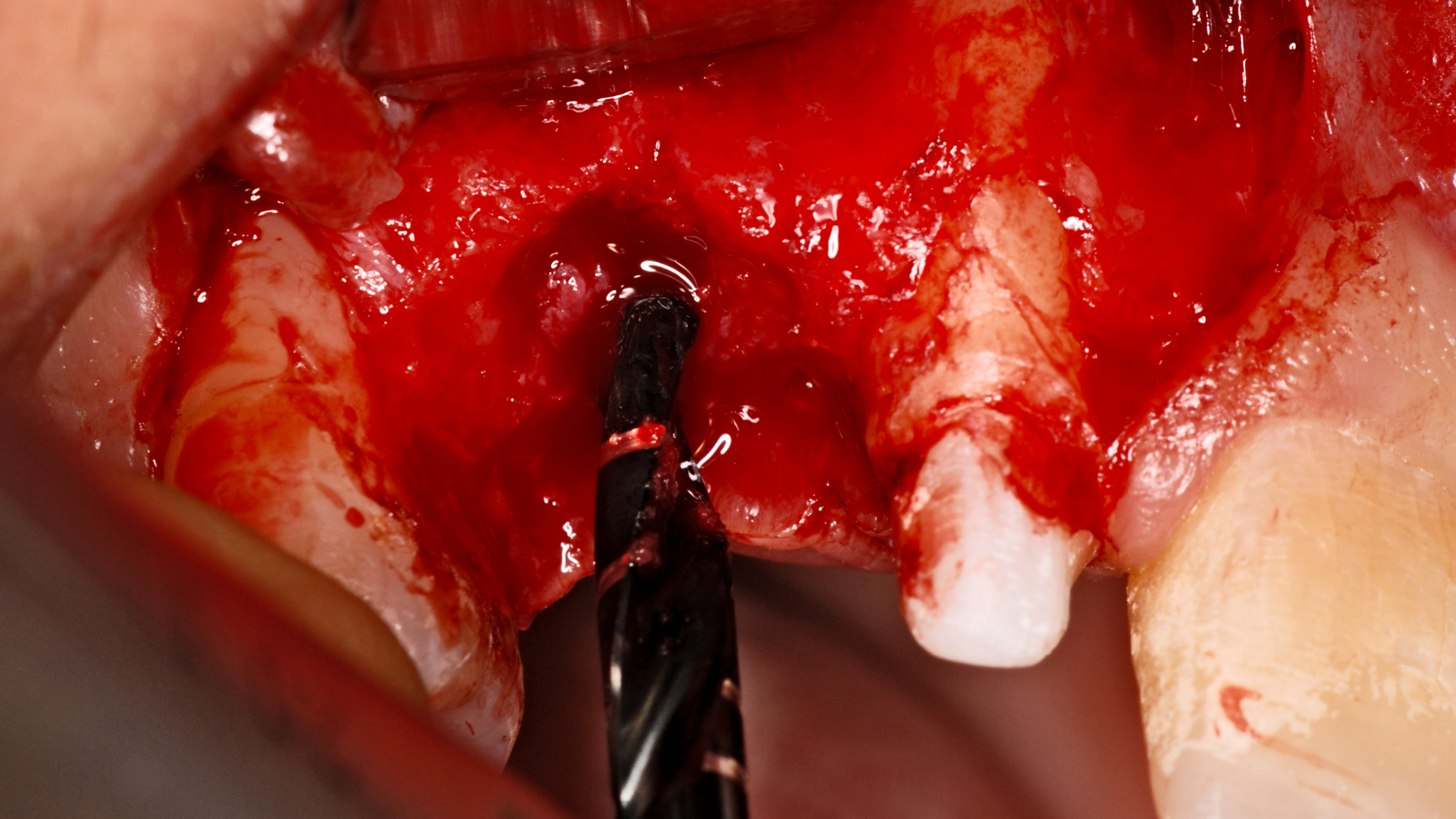
Implantation regio 13



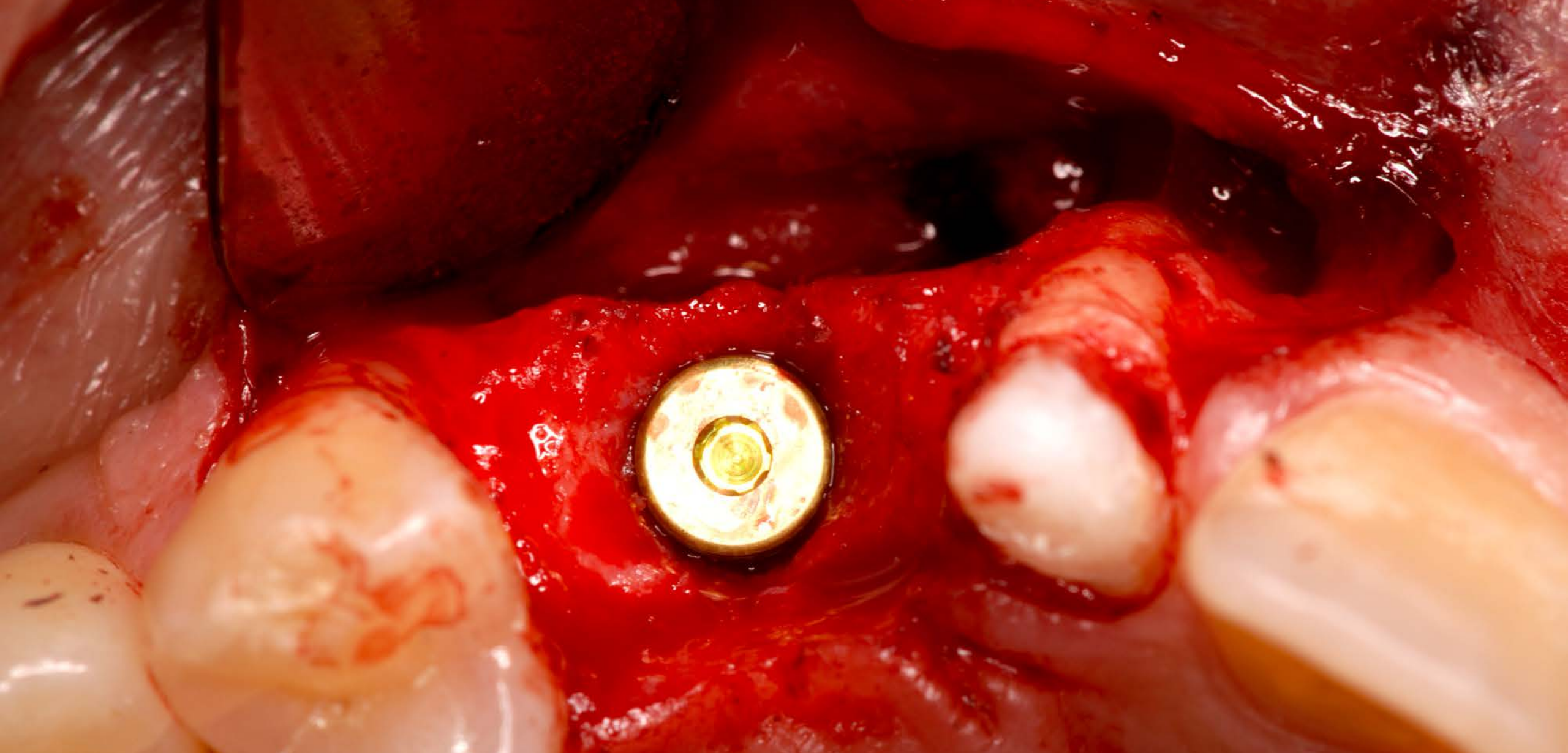






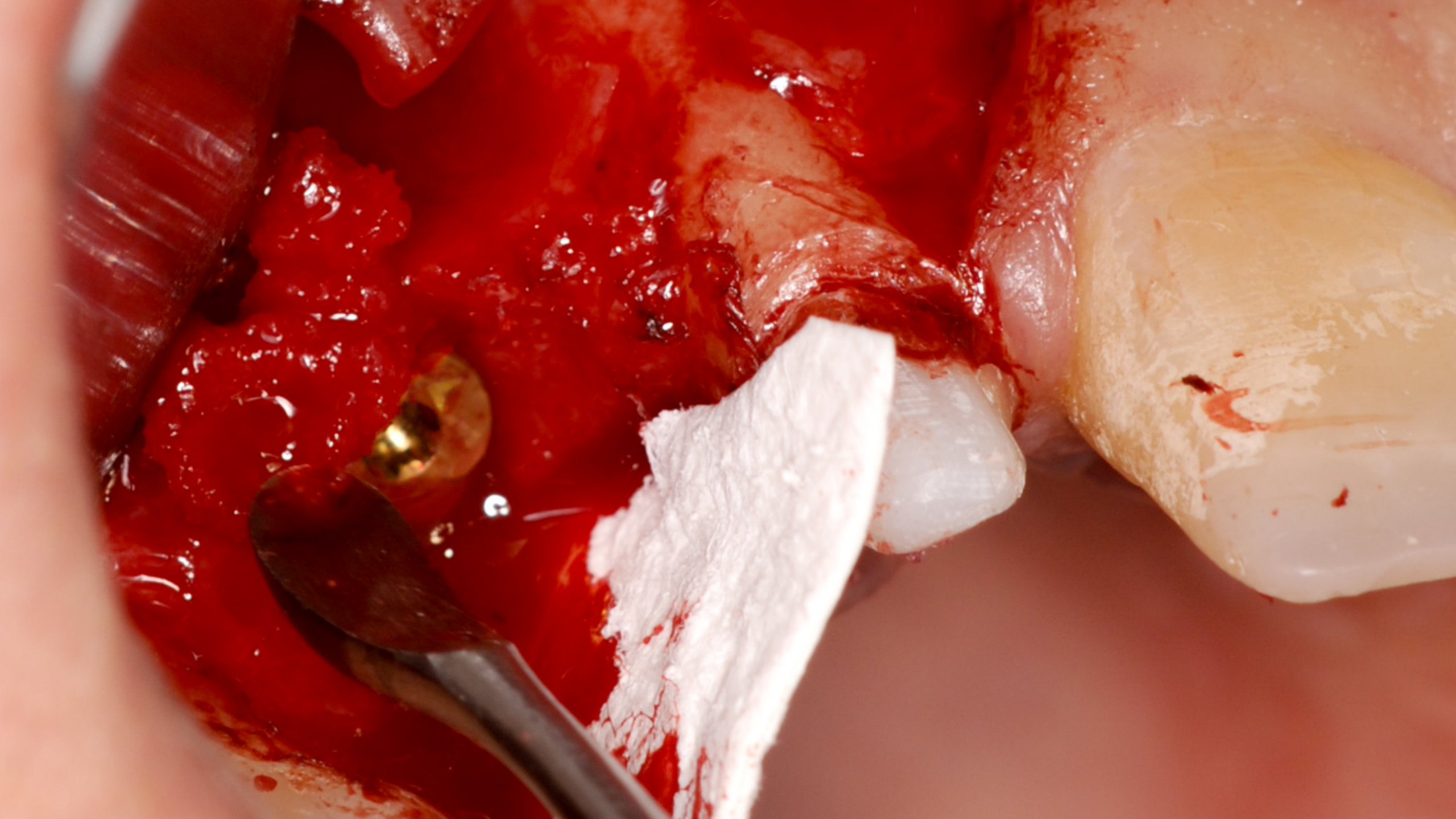




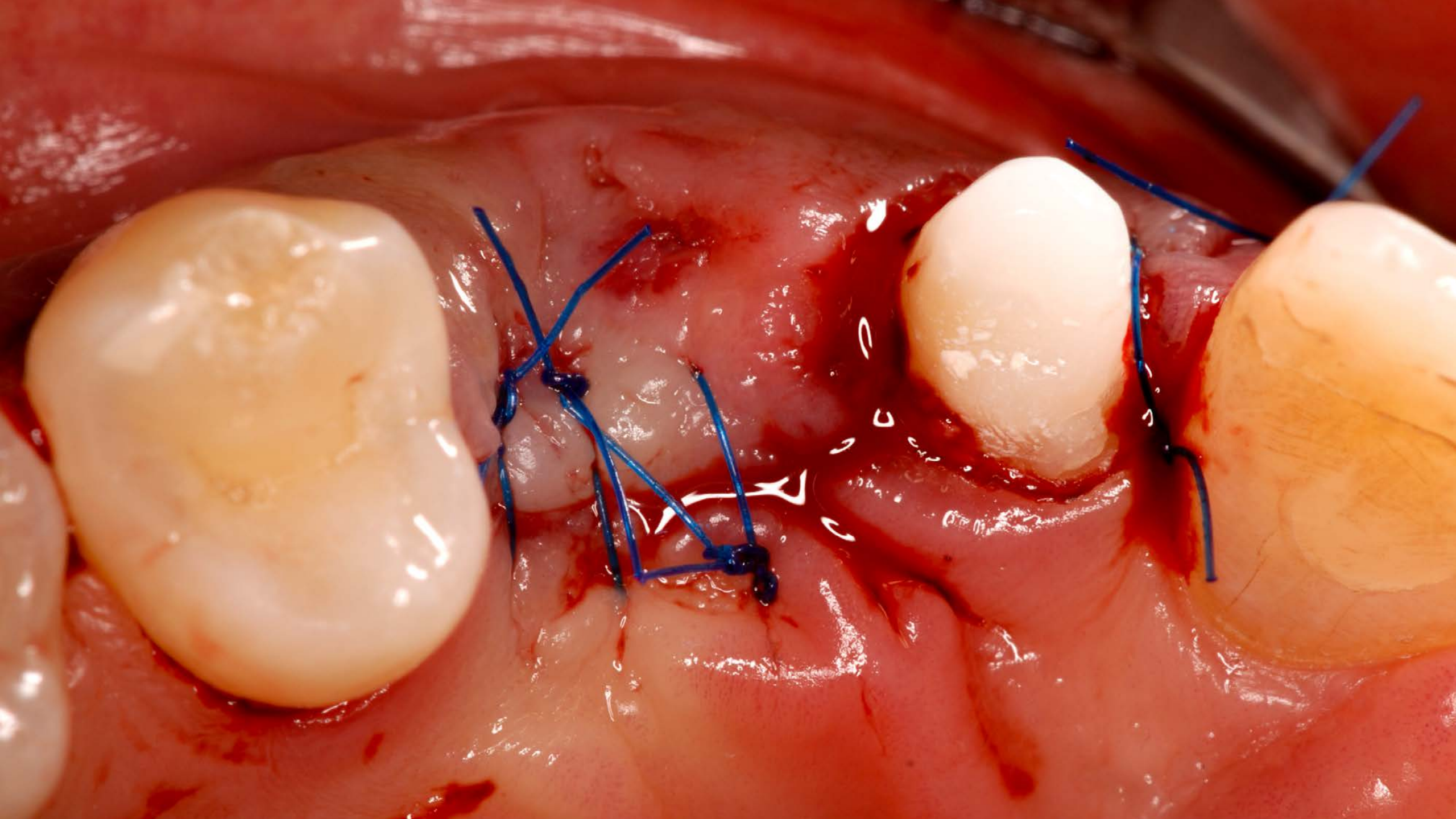


Nobel Active RP 4.3 11mm

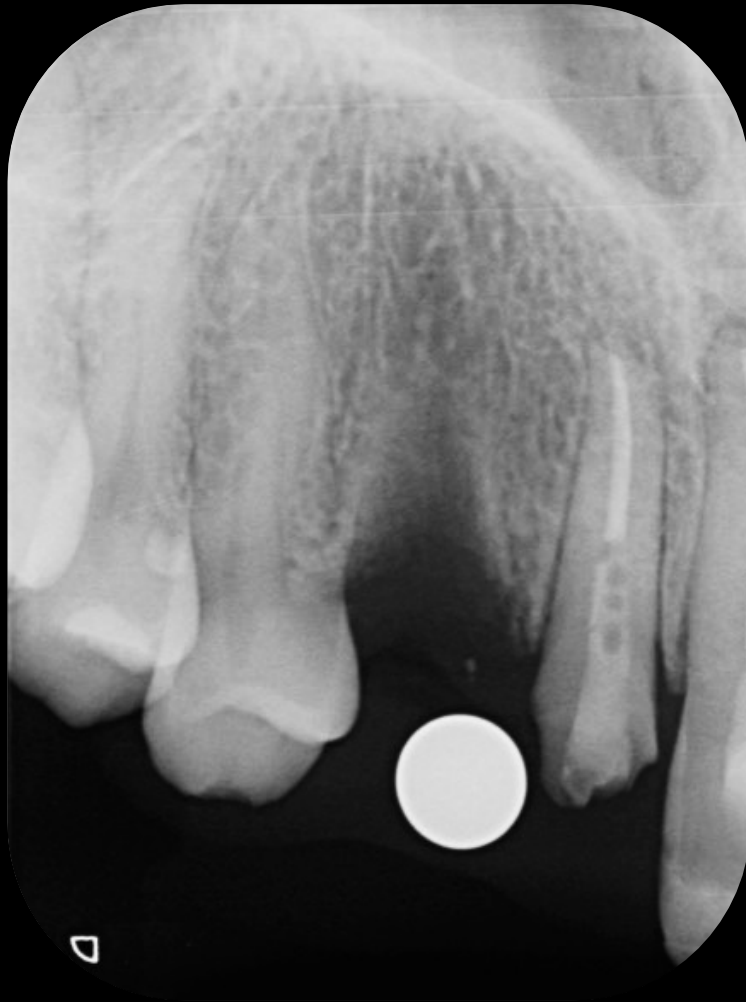



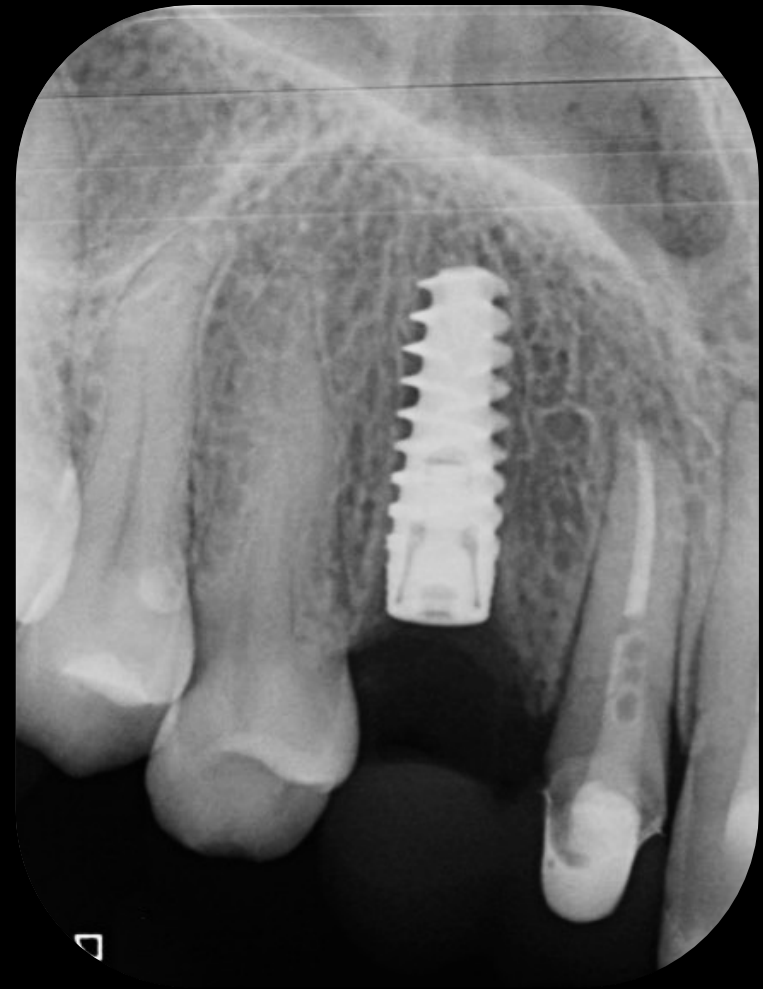








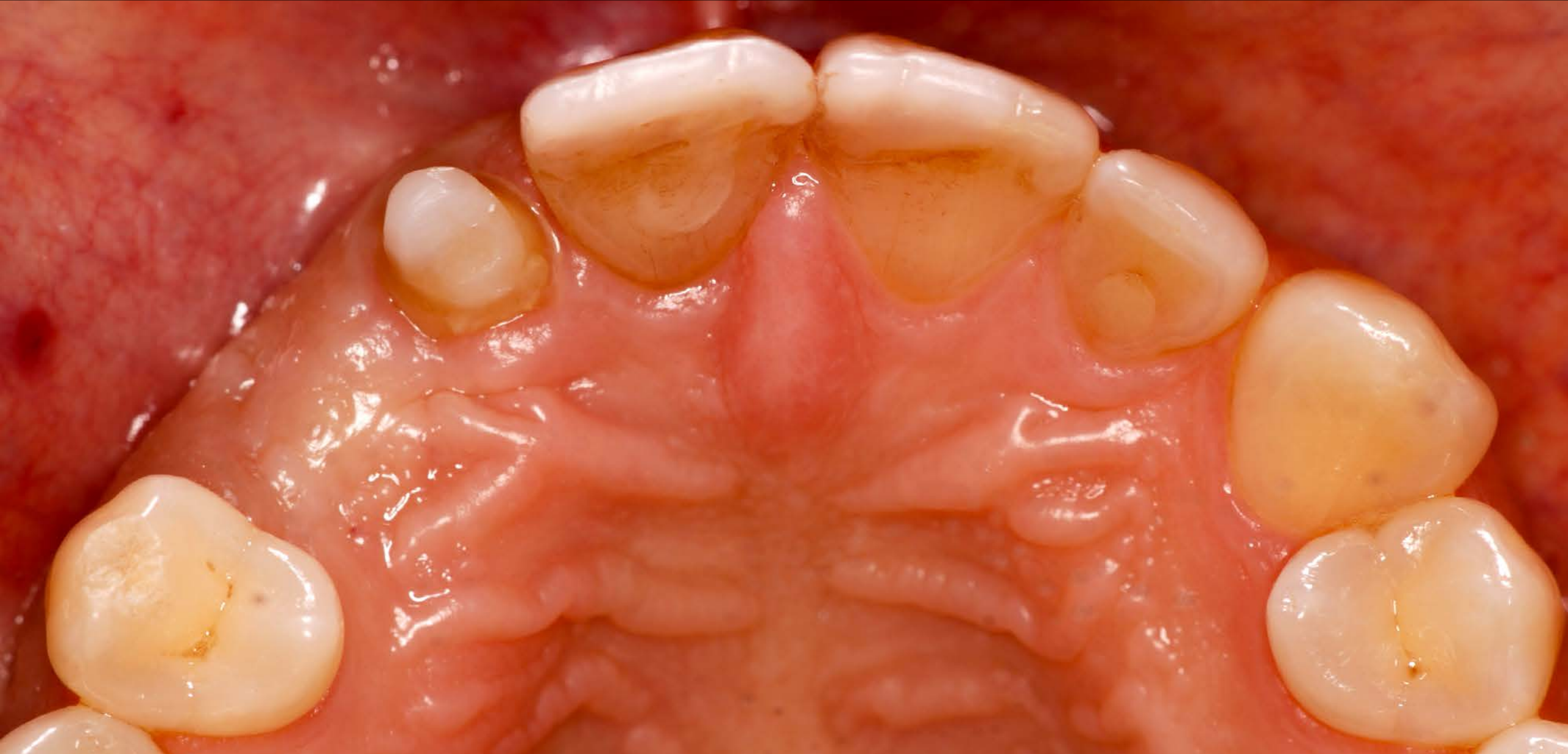Kontrolle nach Socket Seal  
Messaufnahme Kugel 5mm



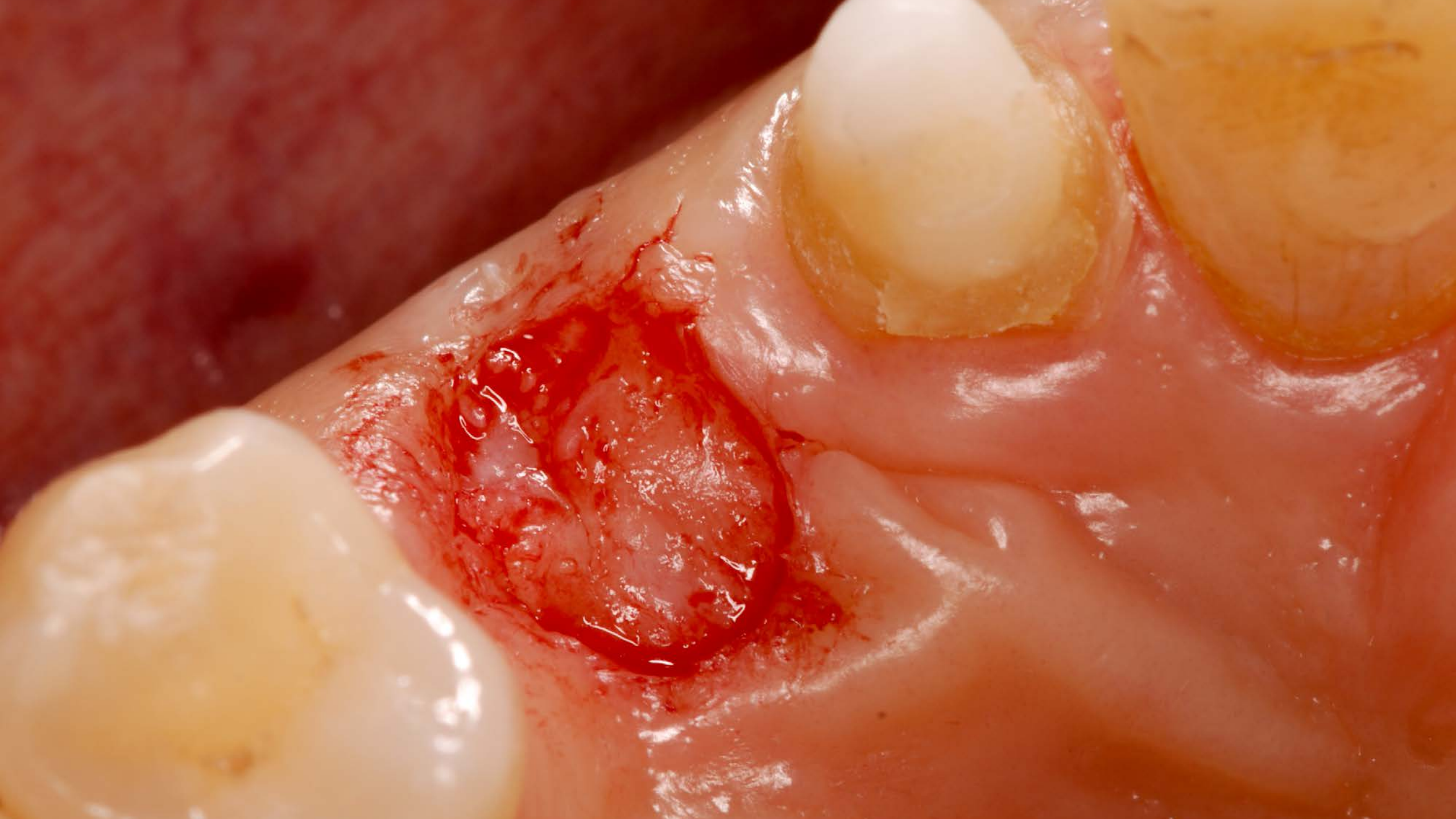Kontrollaufnahme nach  
Implantation



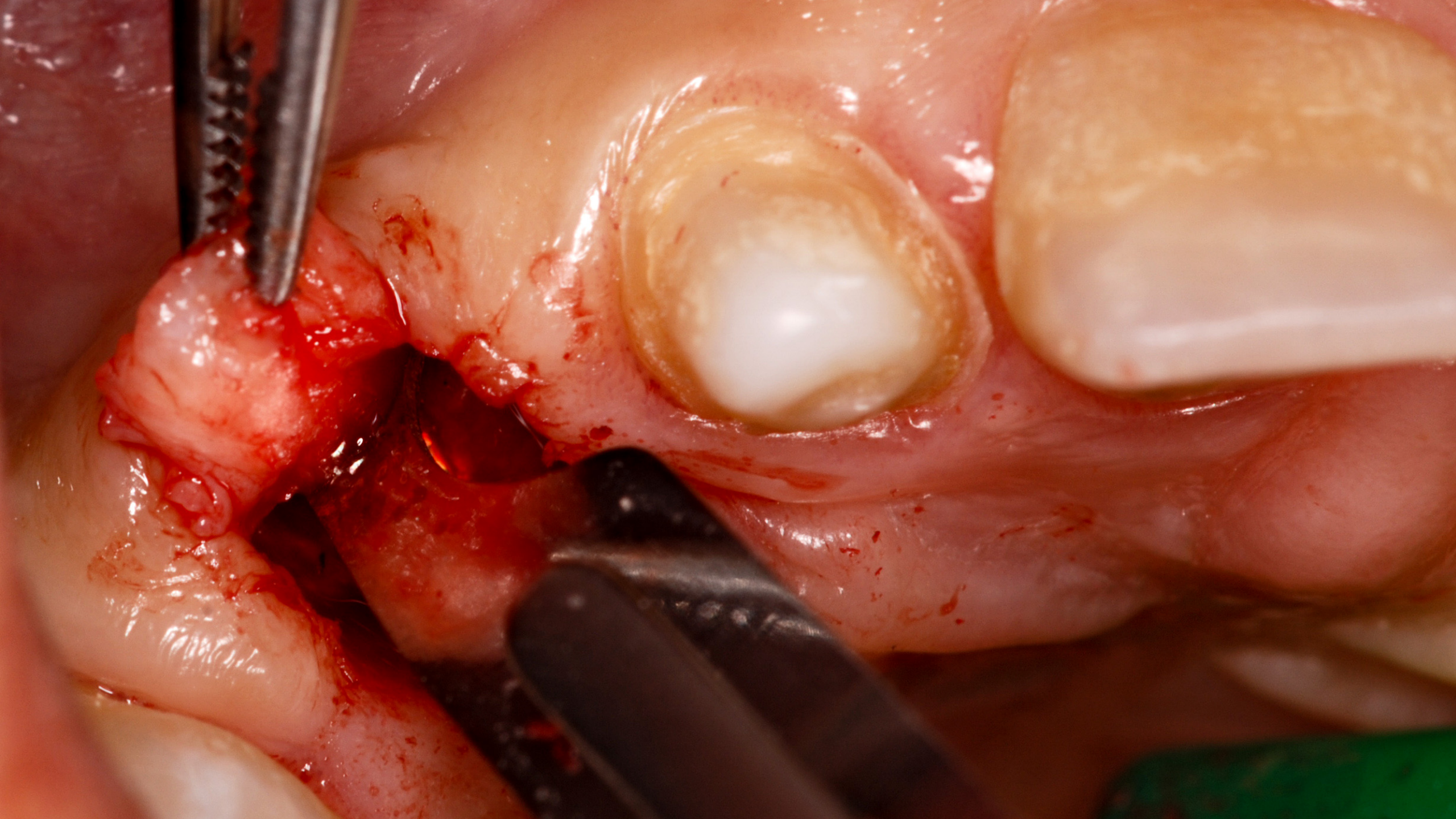
# Freilegung - Rollappen



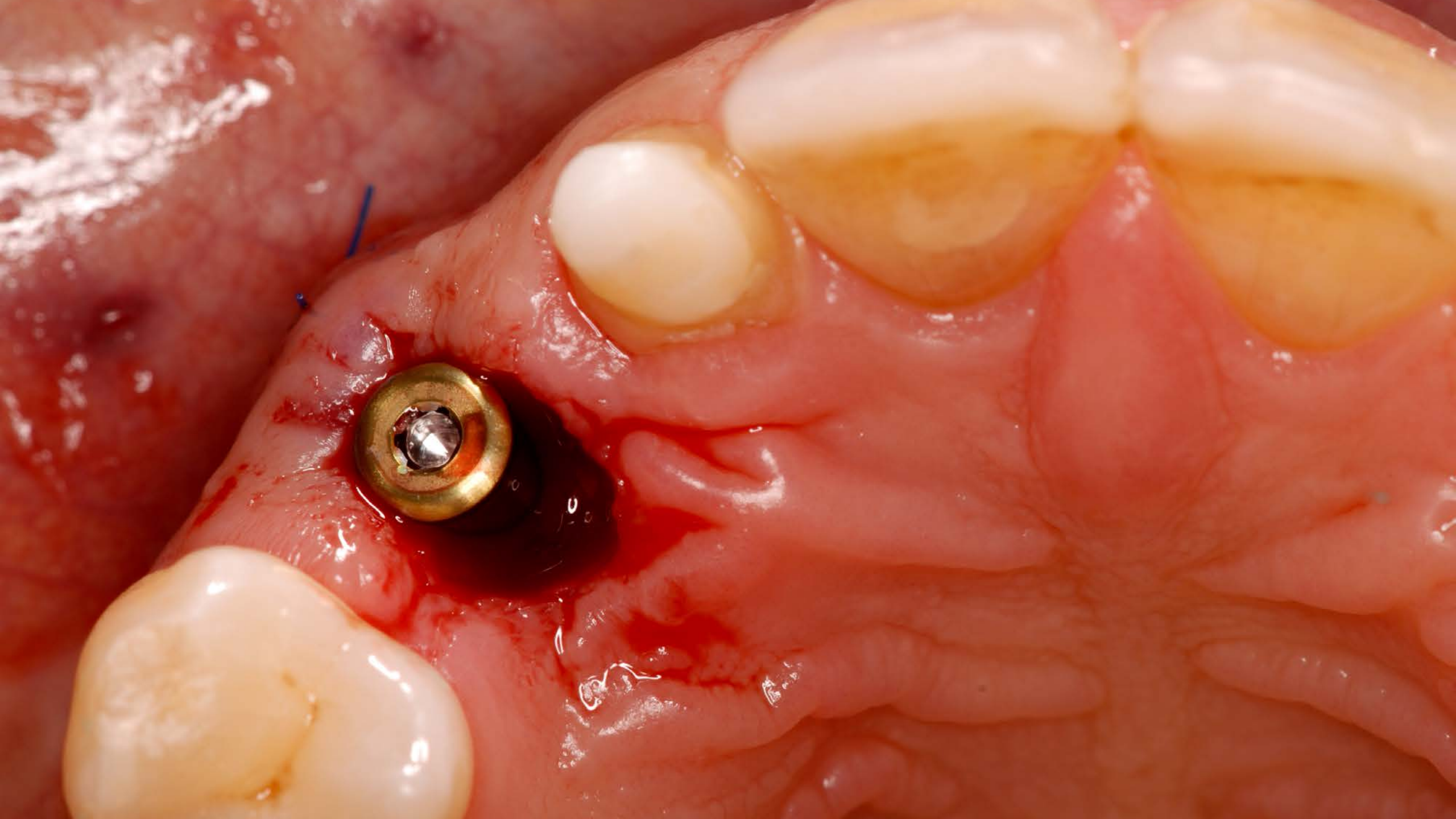








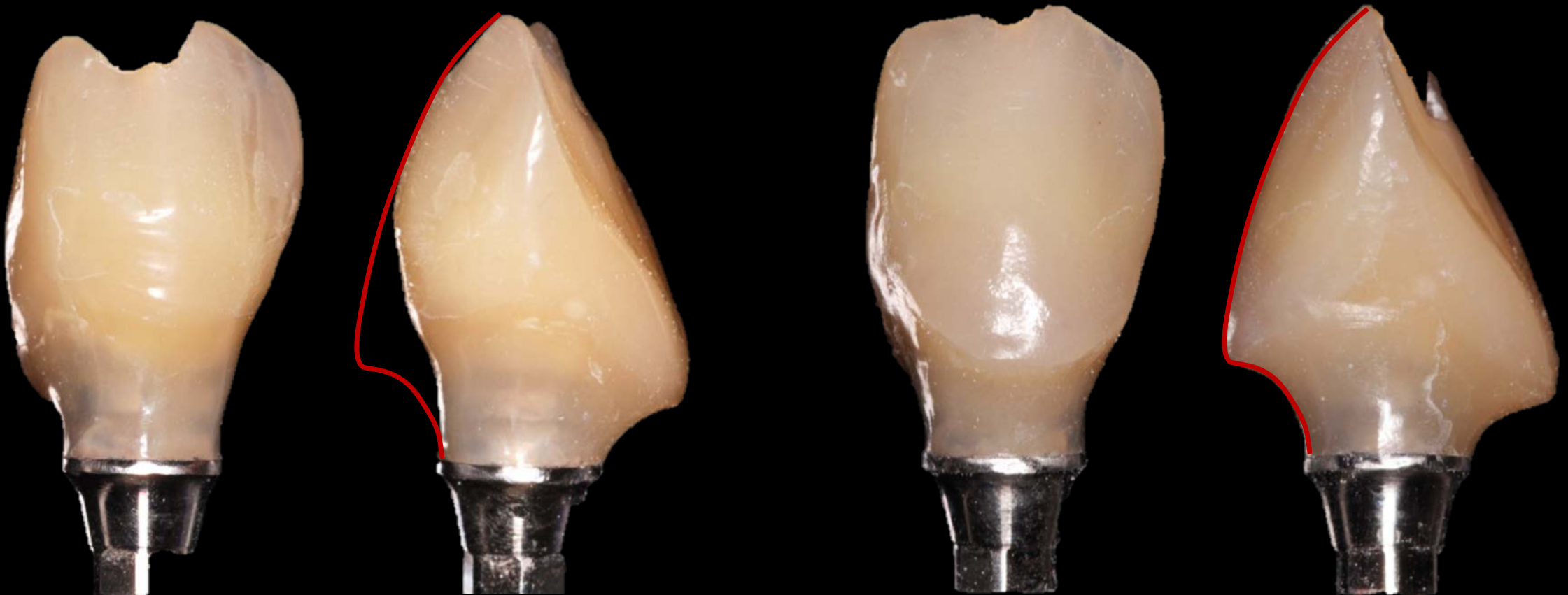





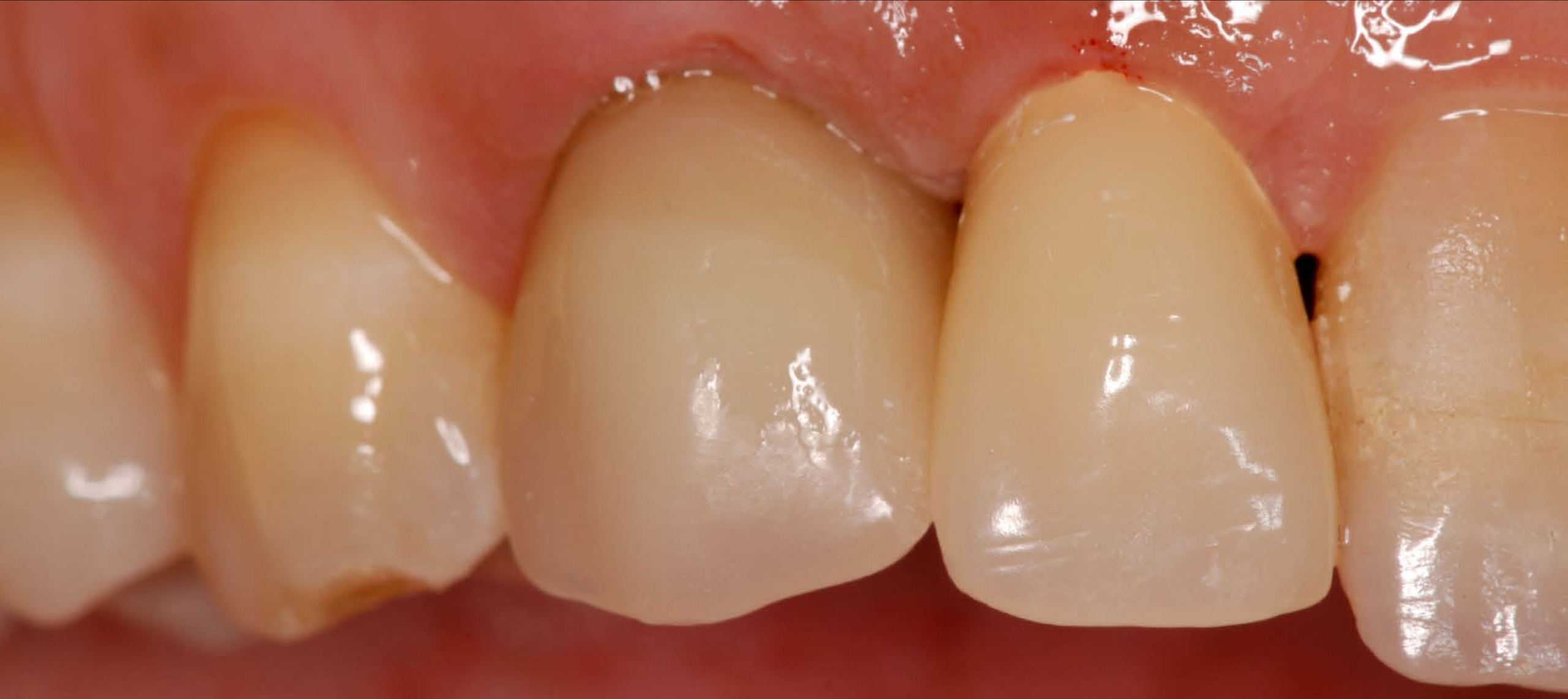# Provisorische Phase

Umformung Emergenzprofil in 3 Phasen



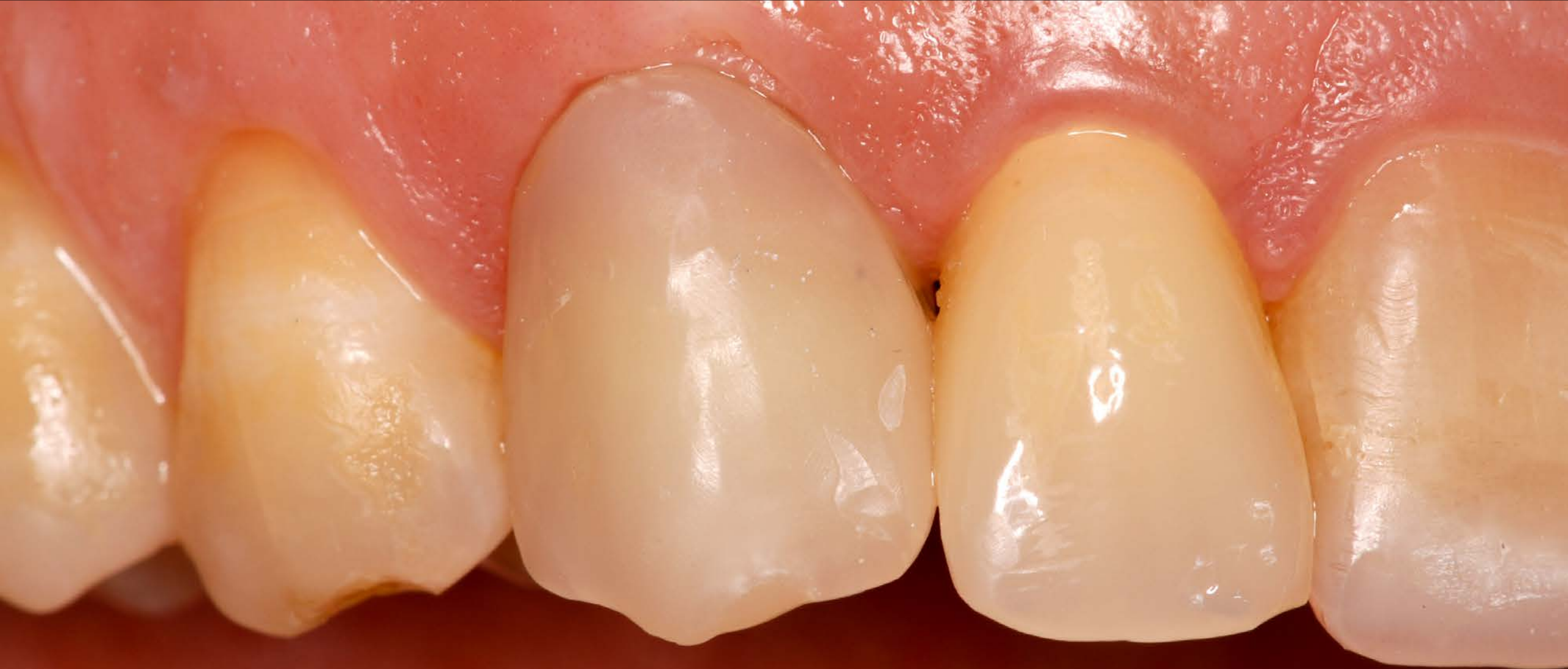

# Langzeitprovisorium - Eingliederung



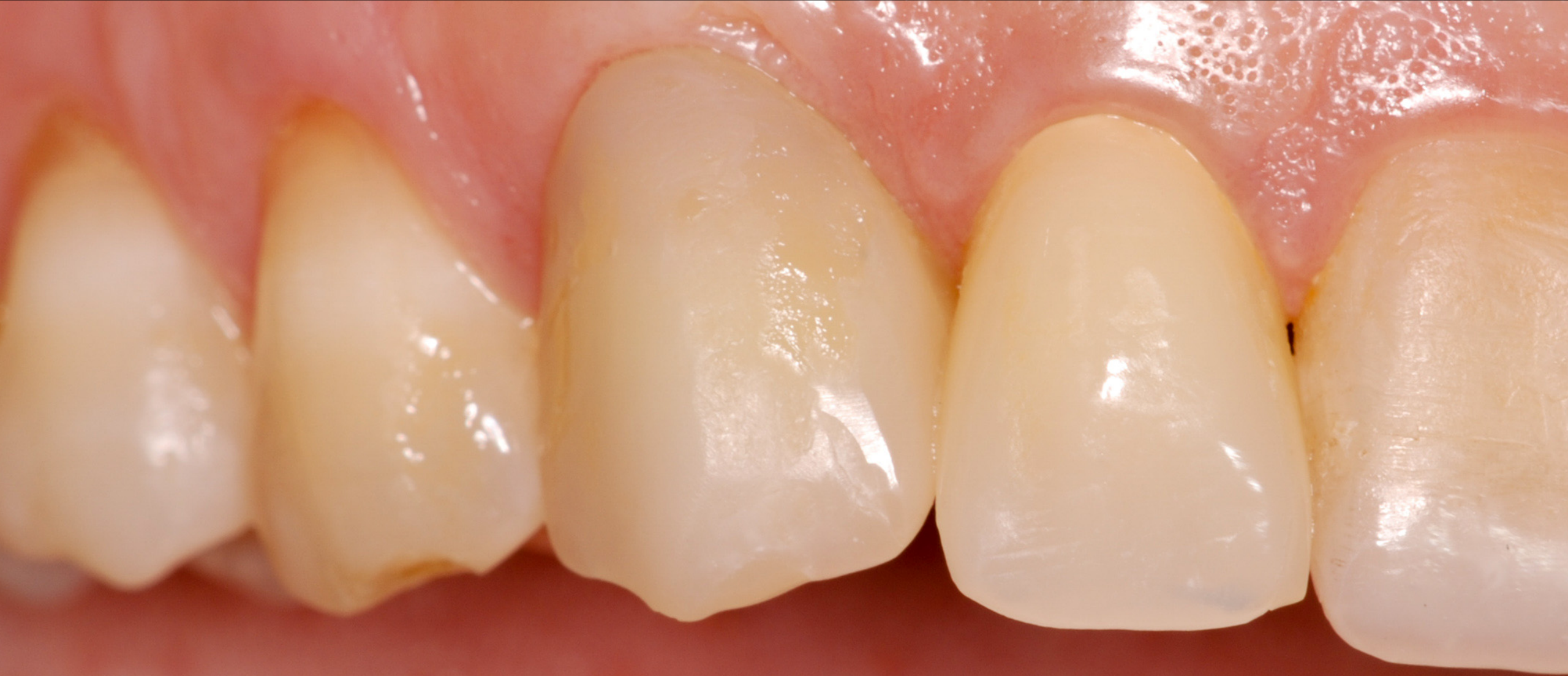

Langzeitprovisorium - 2. Monat

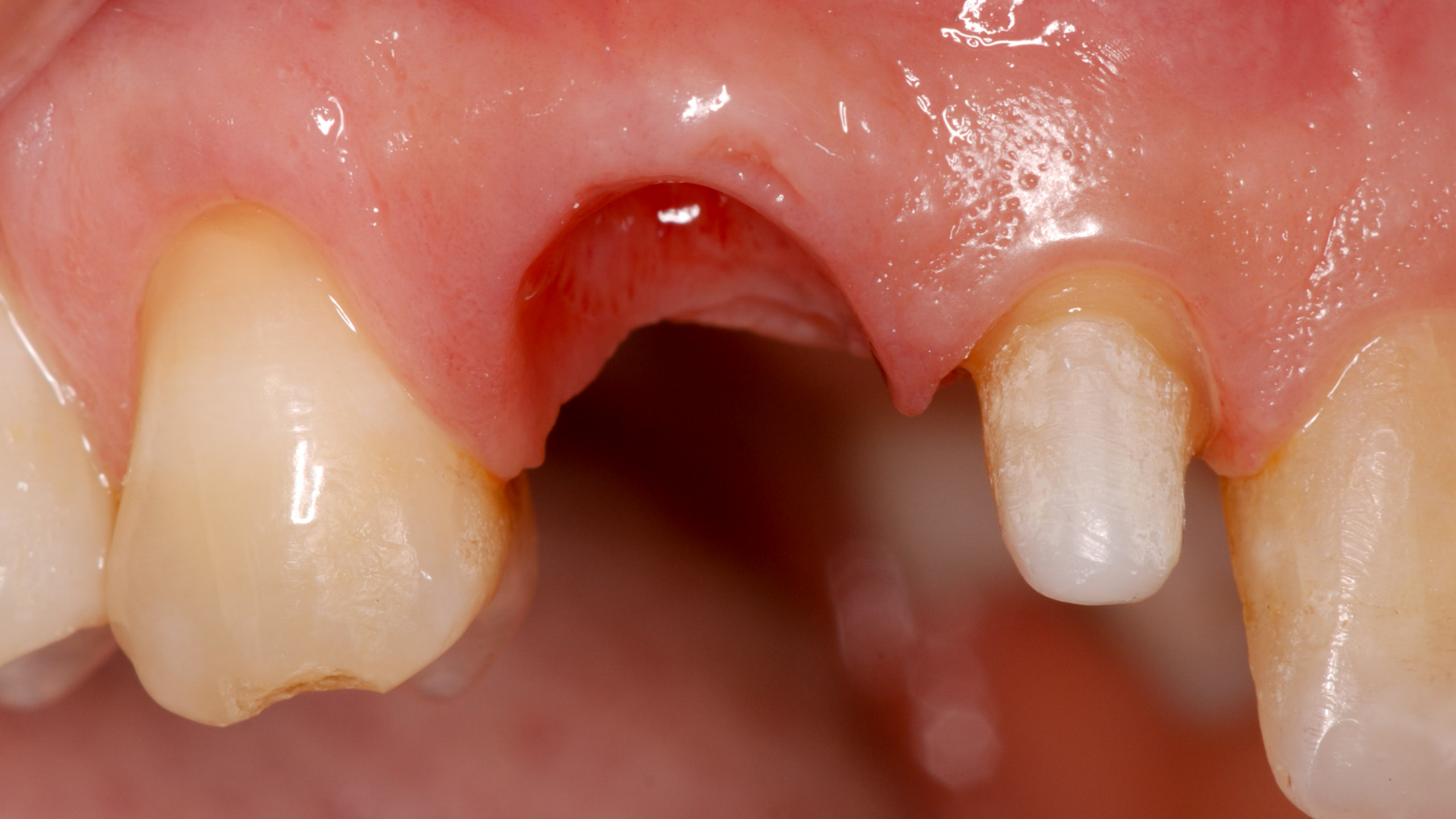



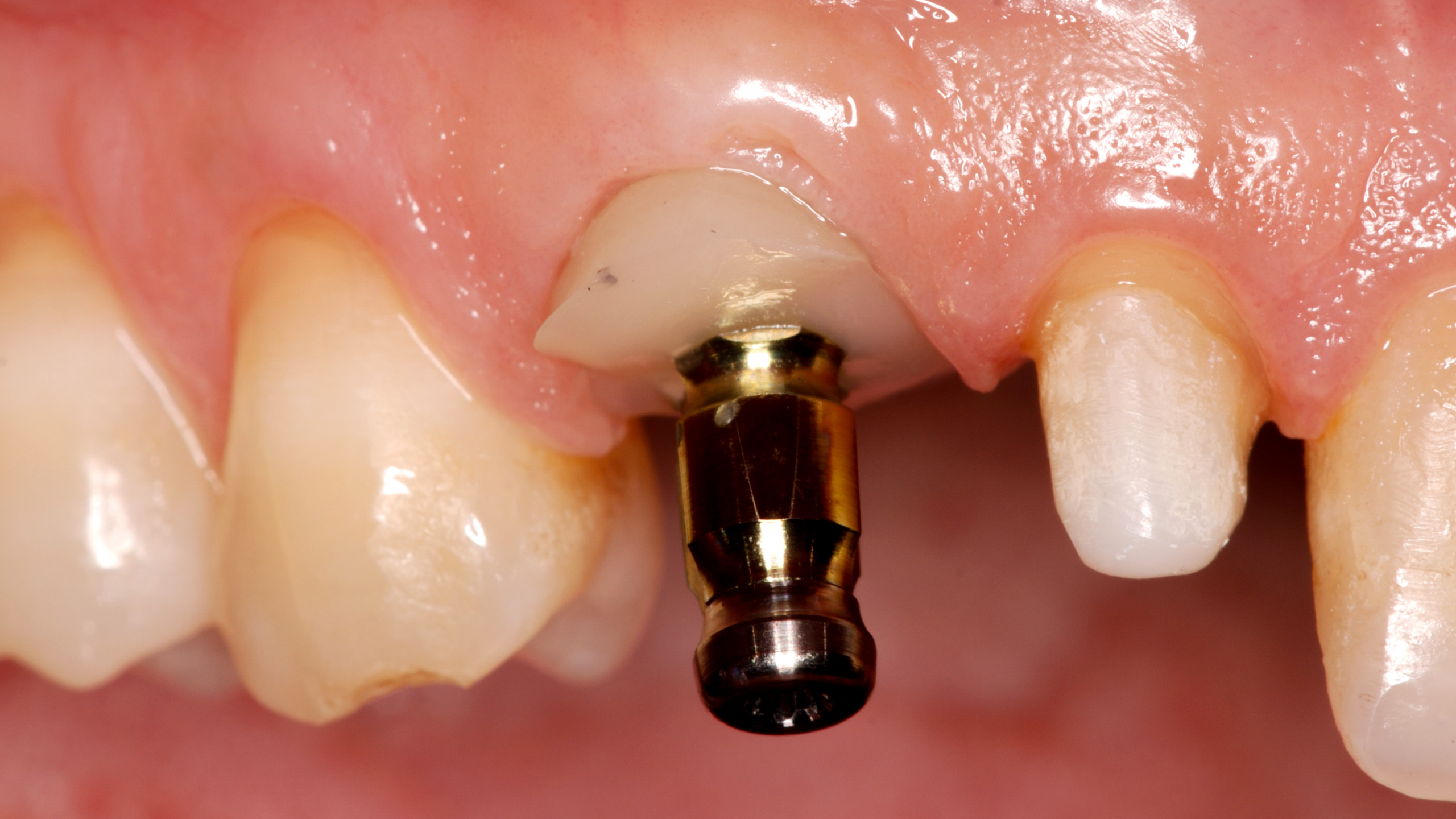Langzeitprovisorium – 3. Monat





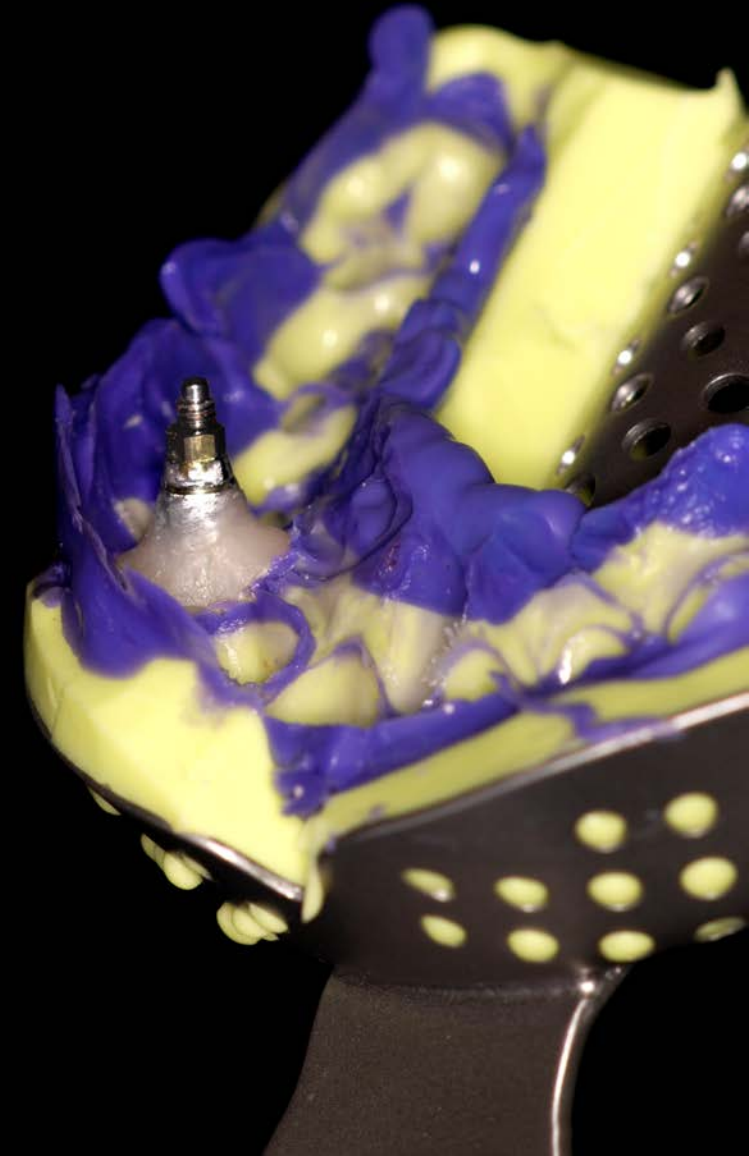
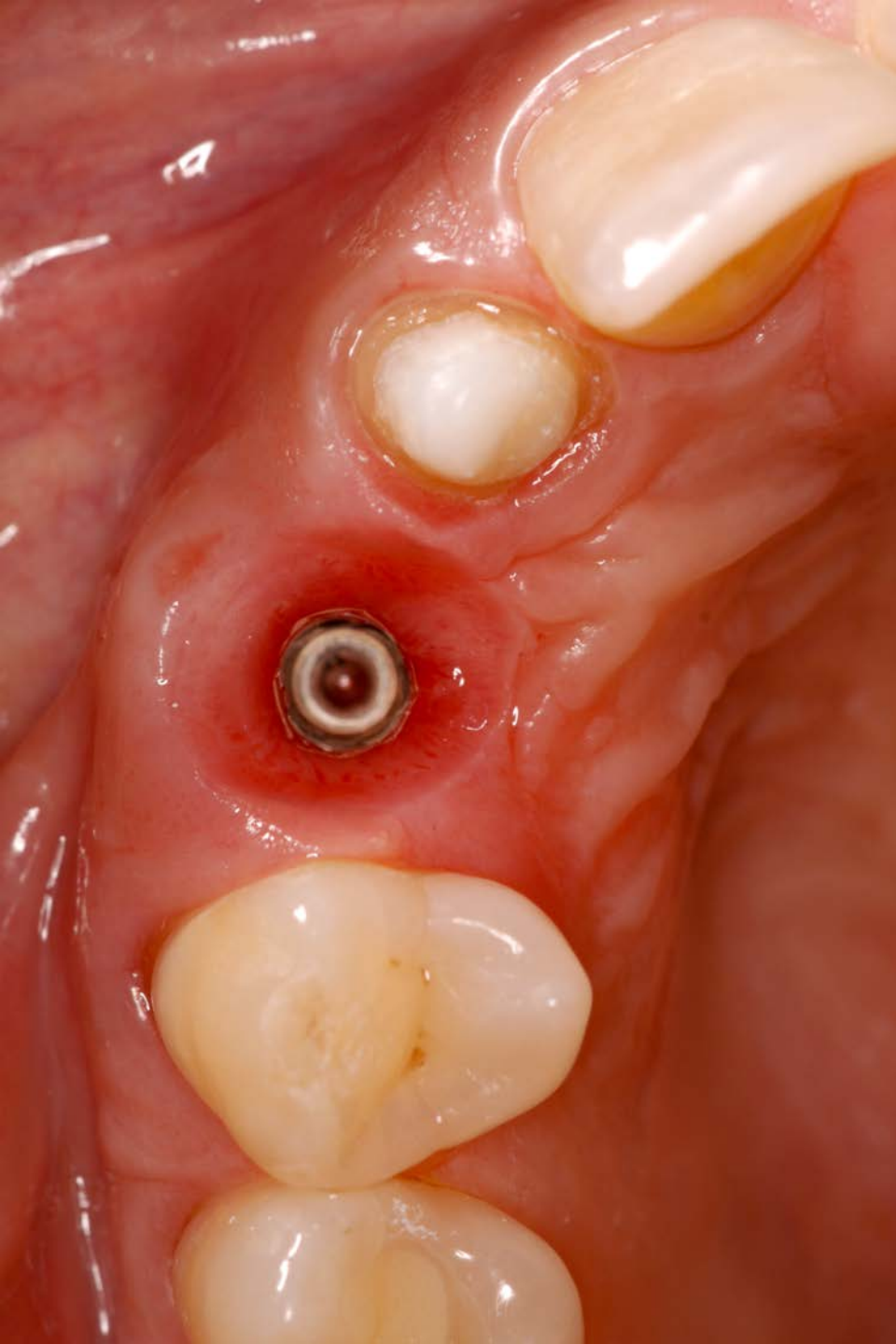








Abformung mit individuellem Abformpfosten



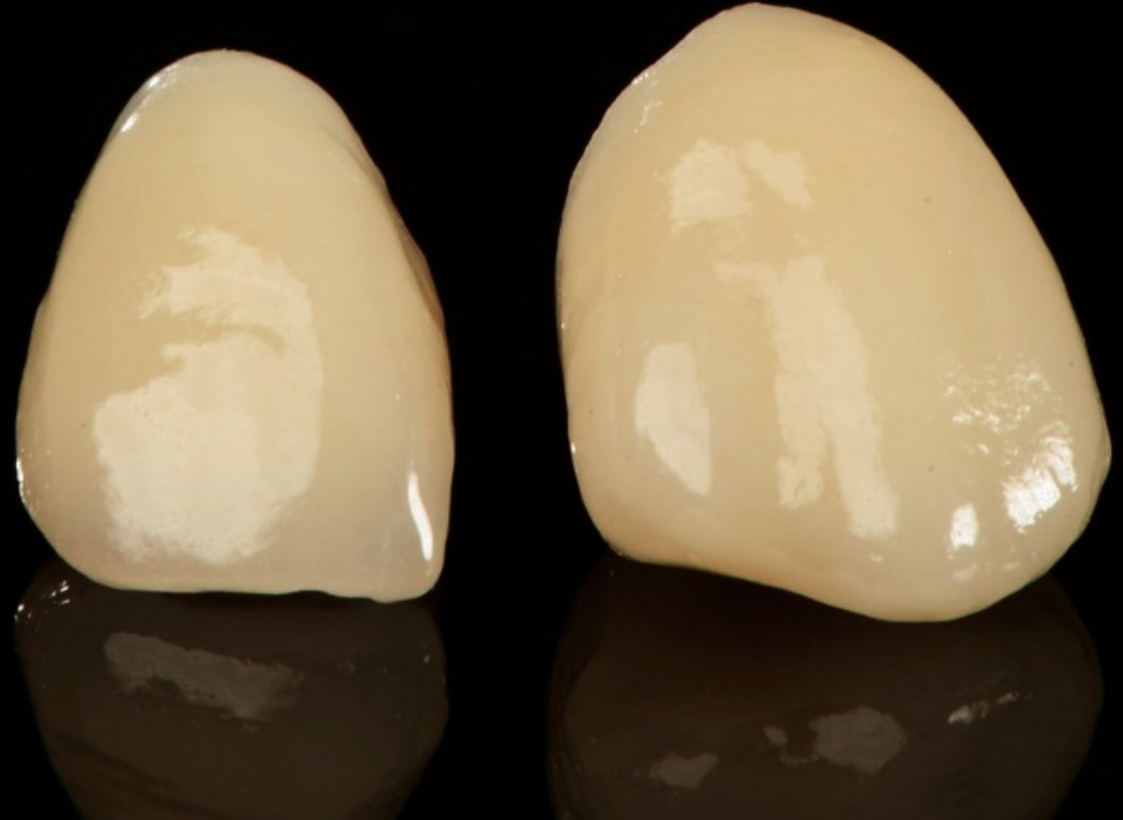

# Zahntechnik

TKB + Zirkonabutment

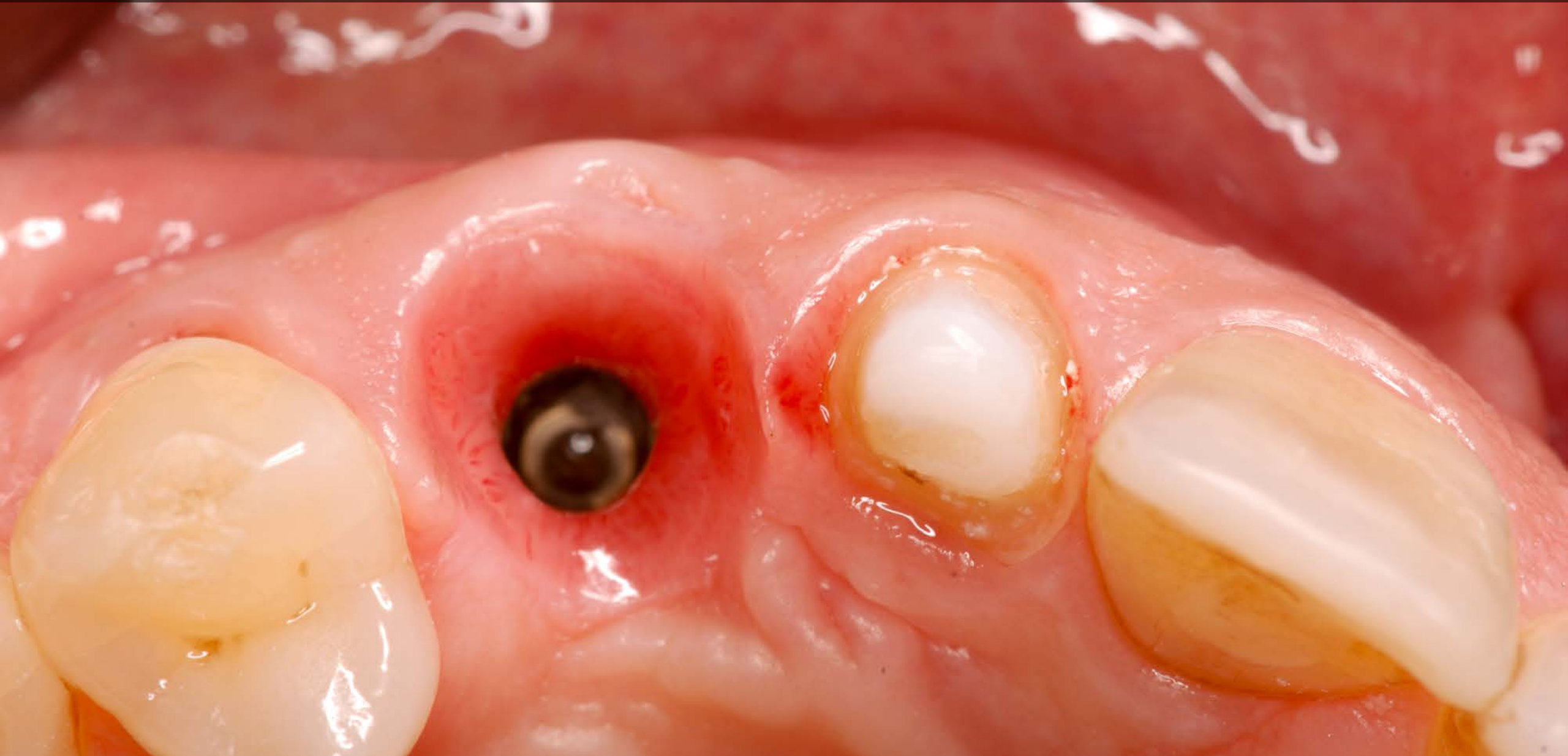

eMax Einzelkronen

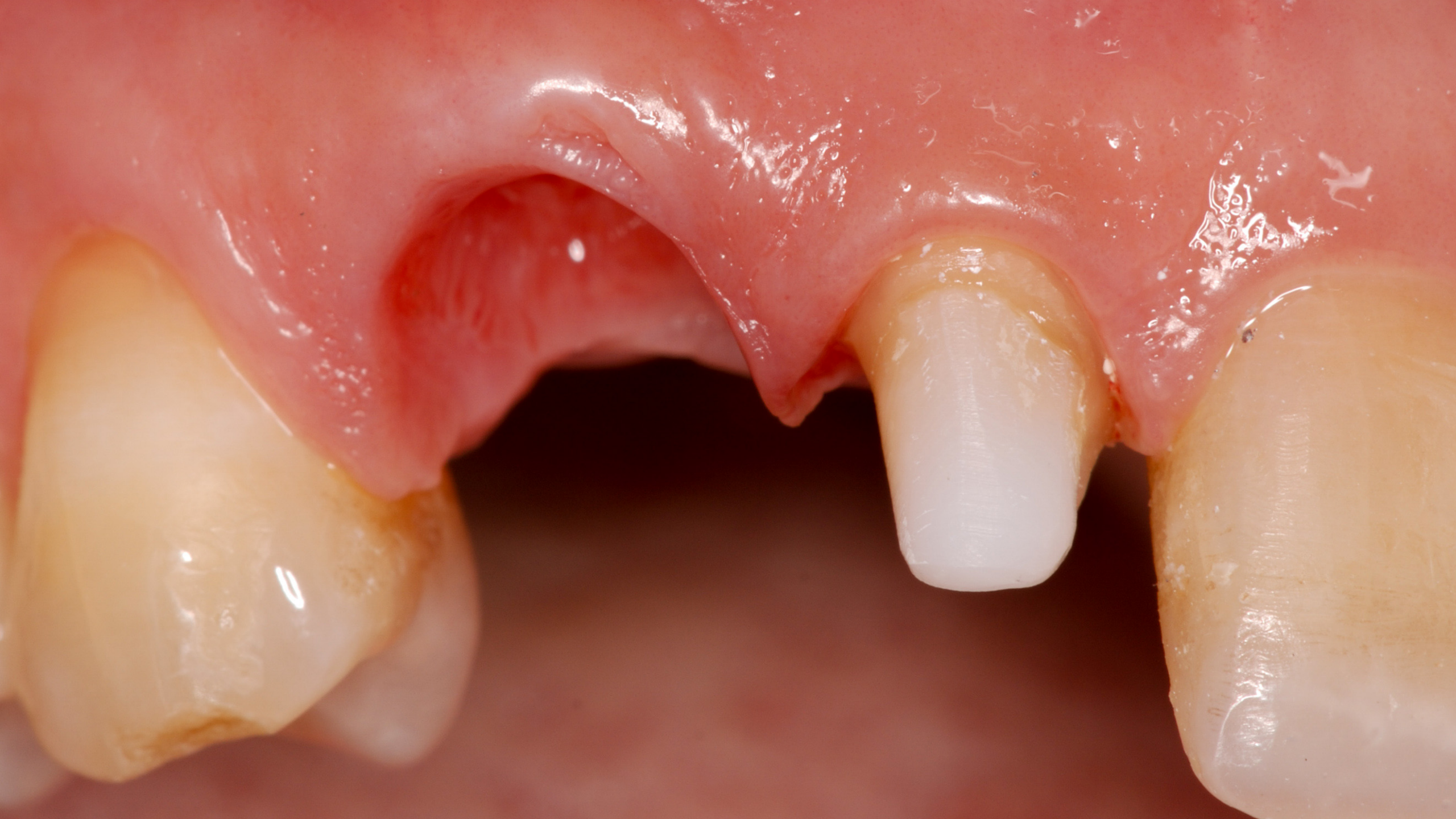



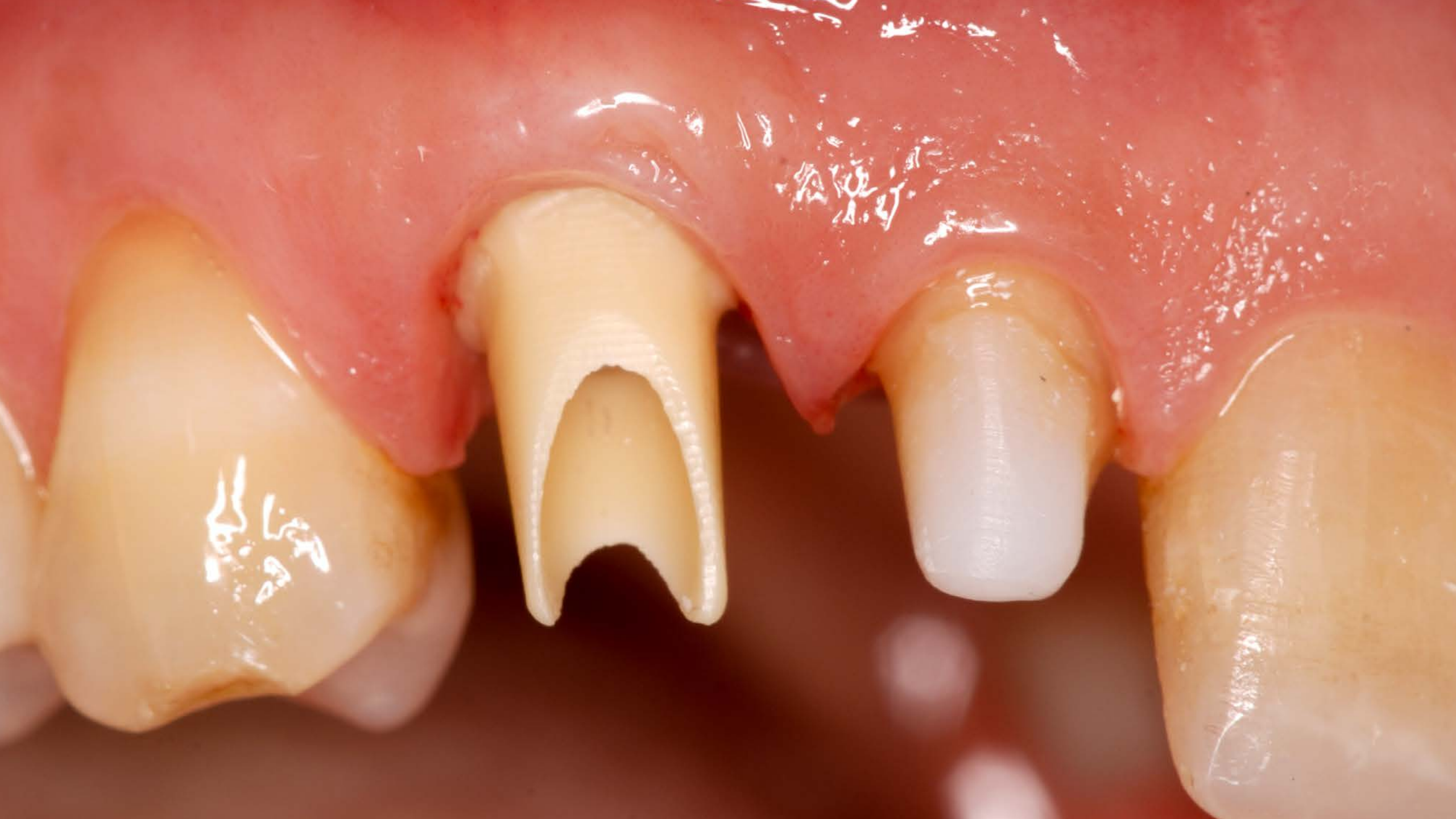# Definitive Versorgung



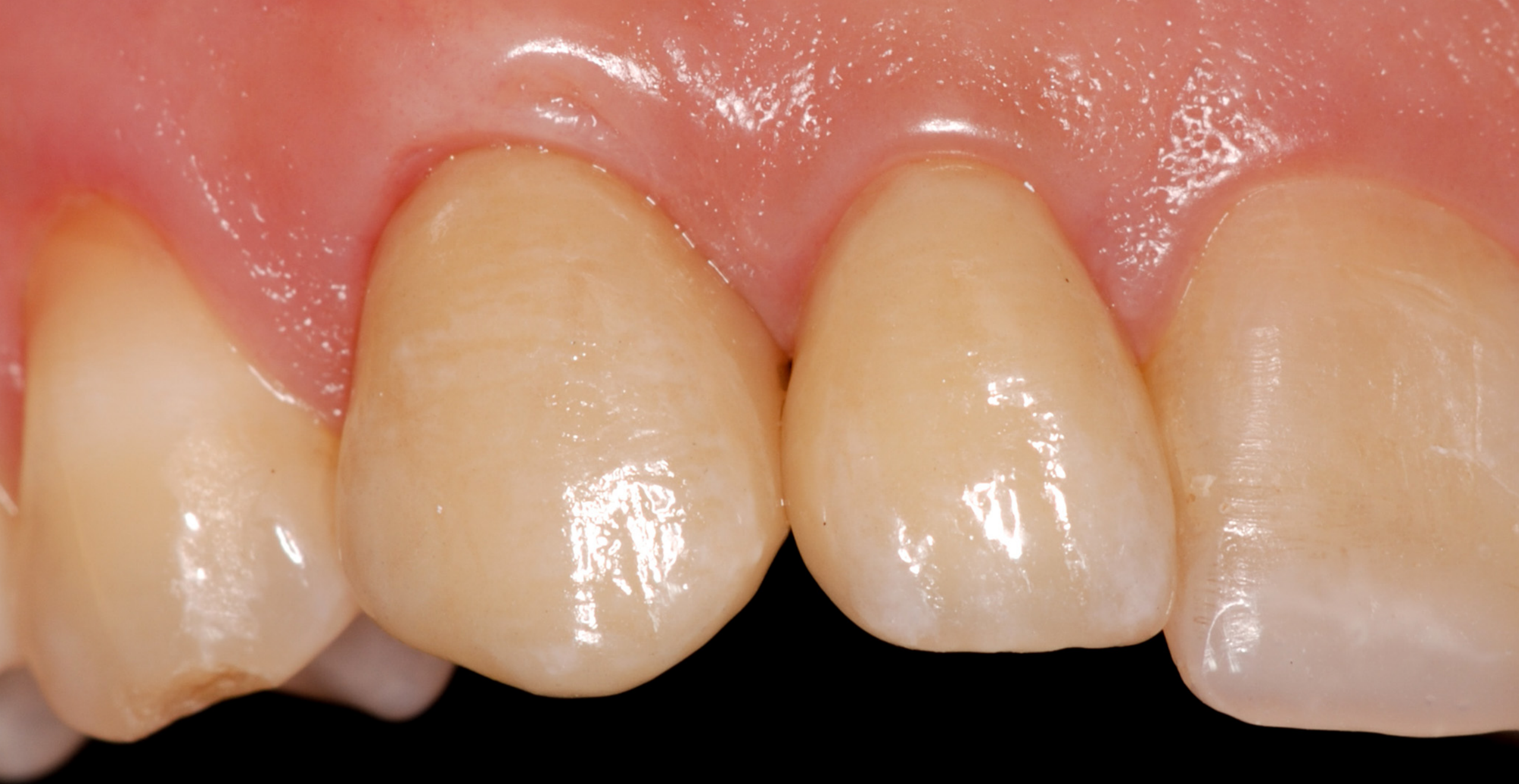




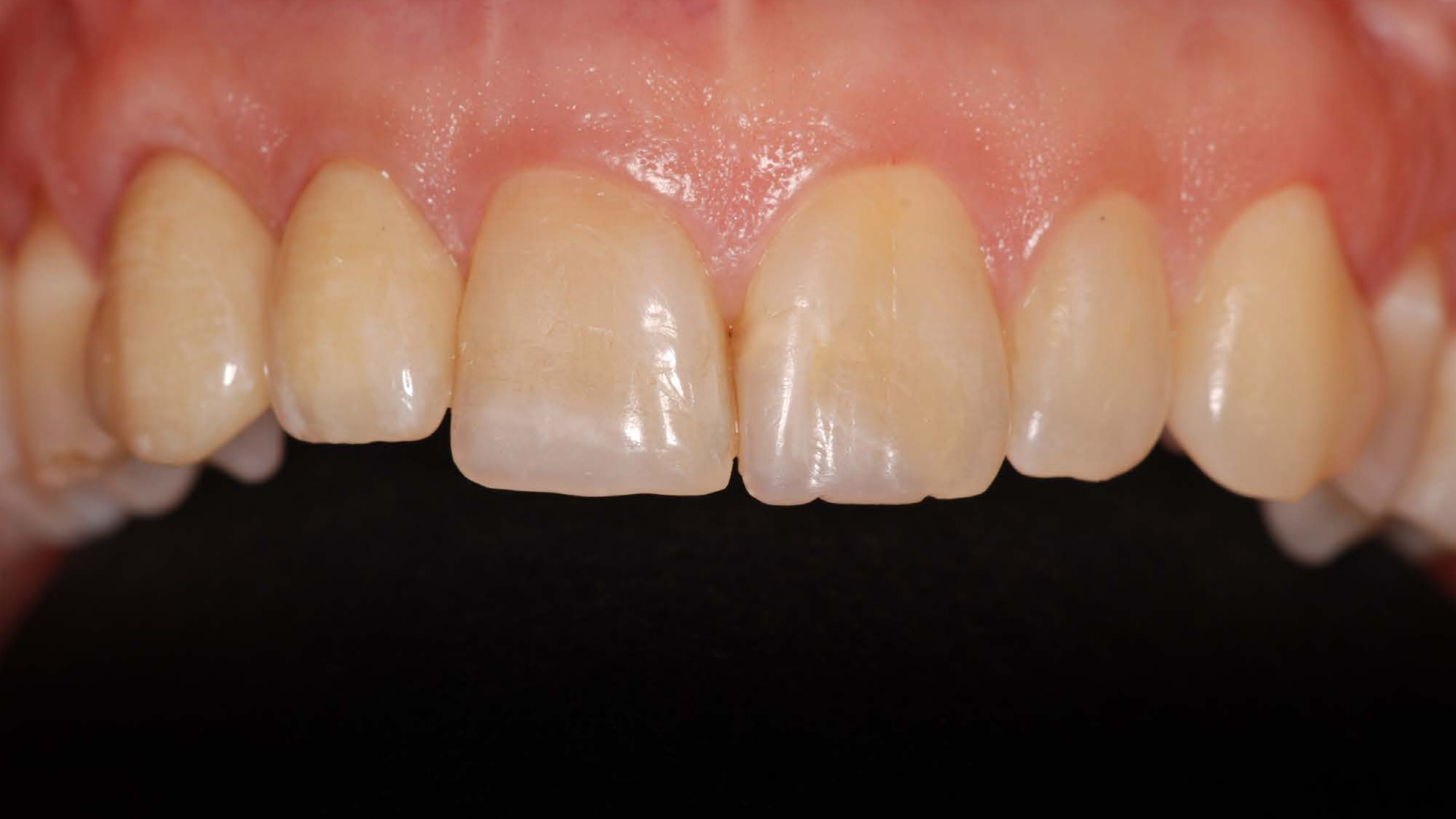




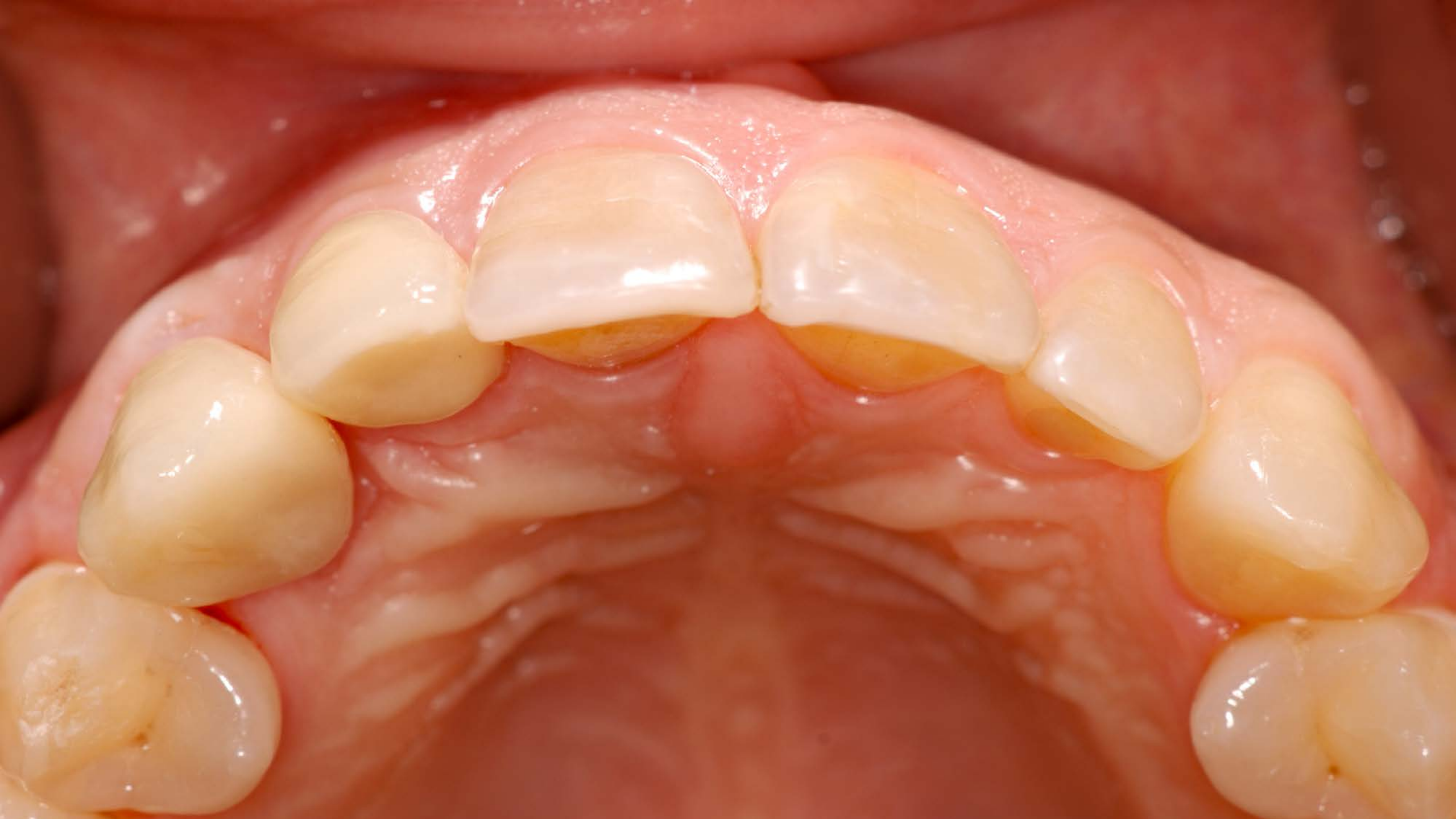




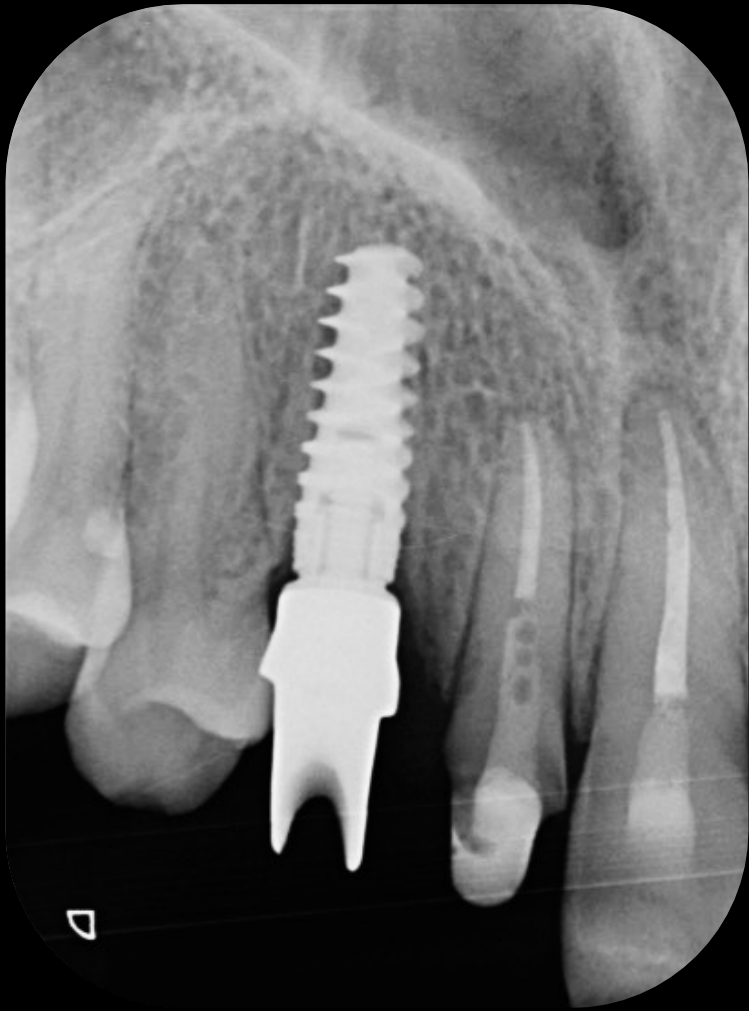




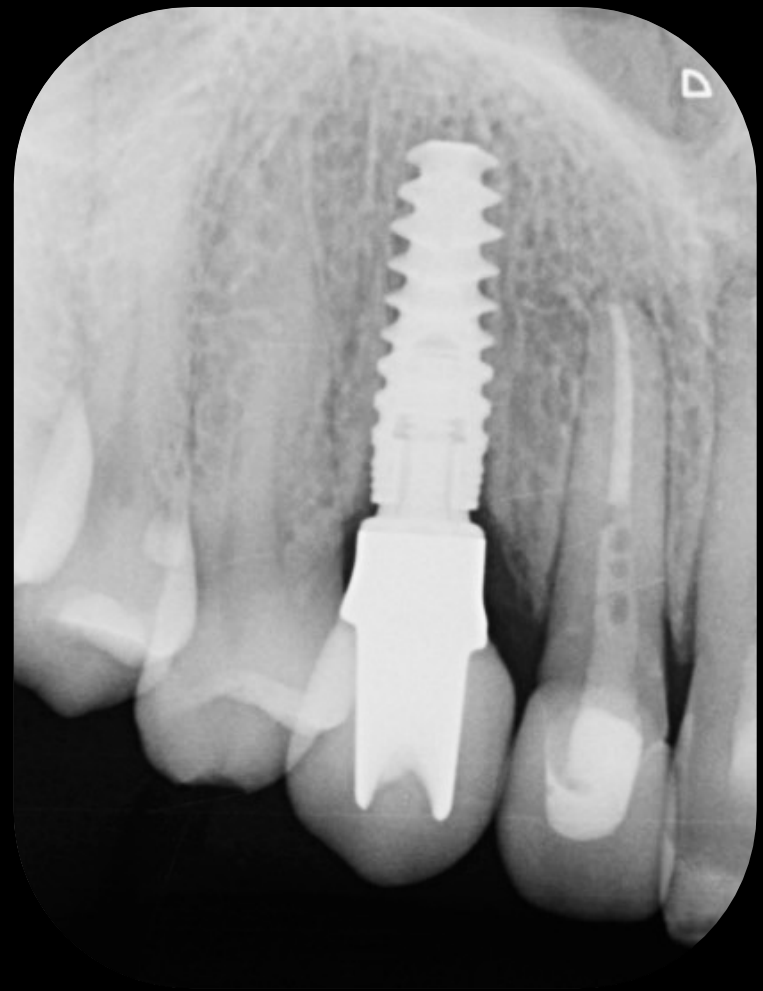



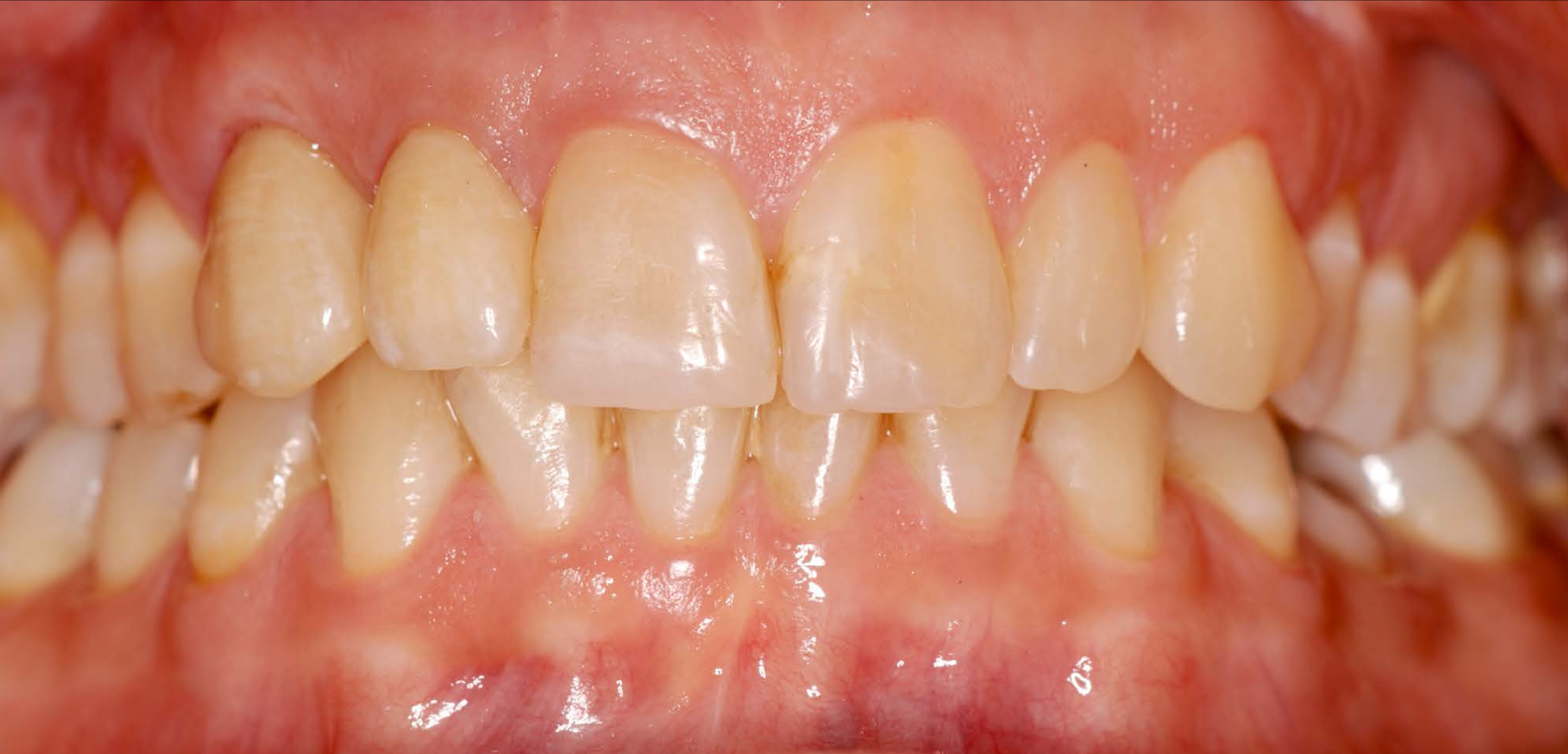Kontrollaufnahme nach  
Einsetzen des Abutments



Kontrollaufnahme nach  
Zementierung

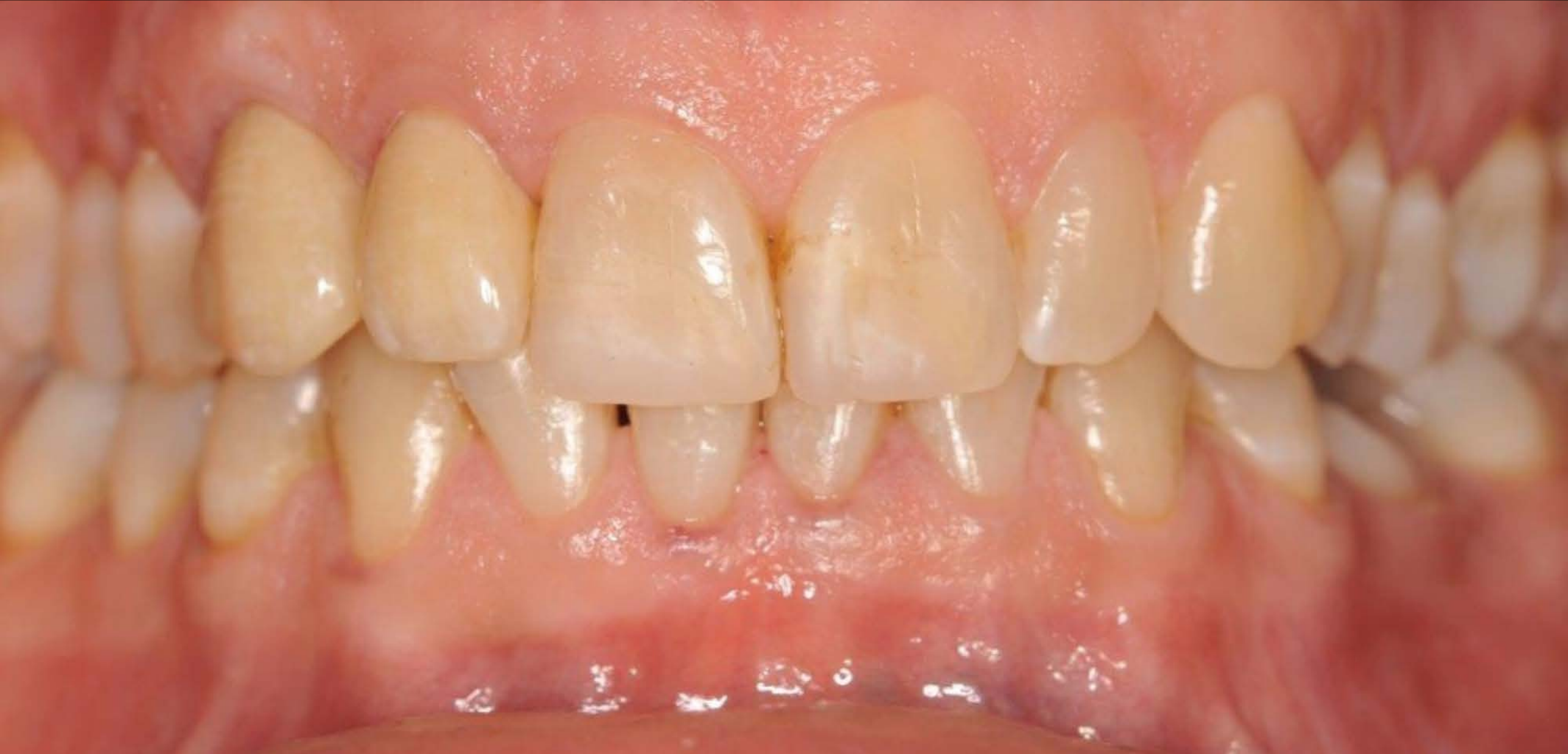

Abschlussituation





3 - Jahres - Nachkontrolle





# Vielen Dank für Ihre Aufmerksamkeit

Dr. Andreas Koch

