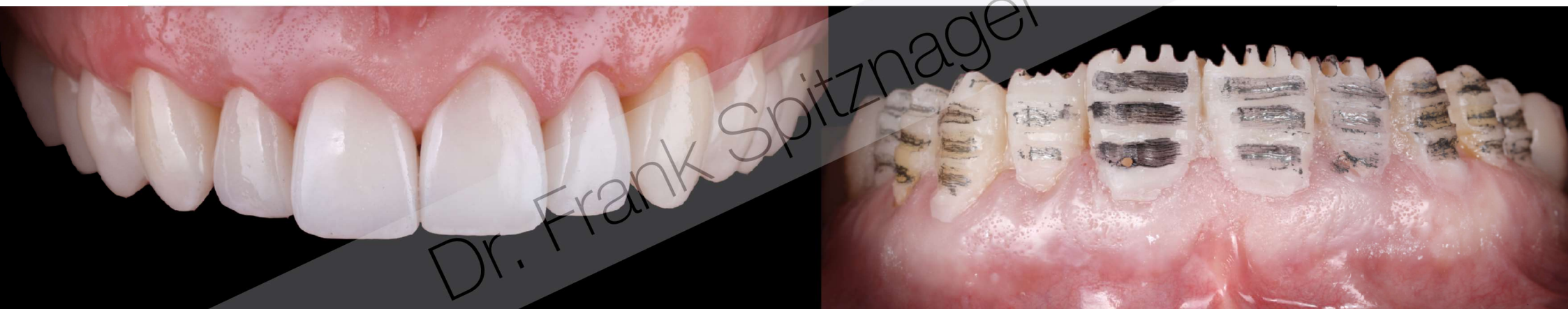



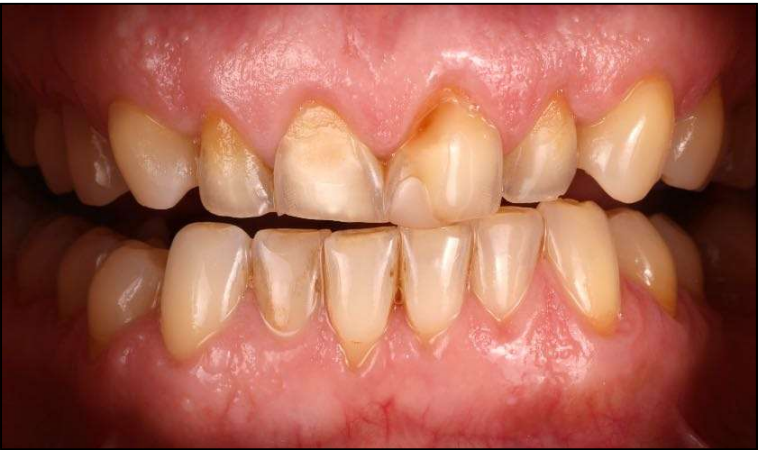*Heinrich Heine*  
HEINRICH HEINE  
UNIVERSITÄT DÜSSELDORF



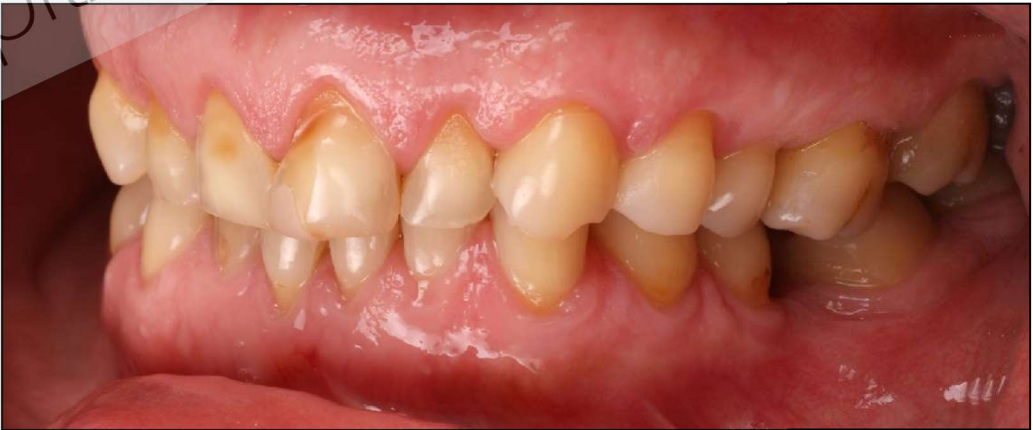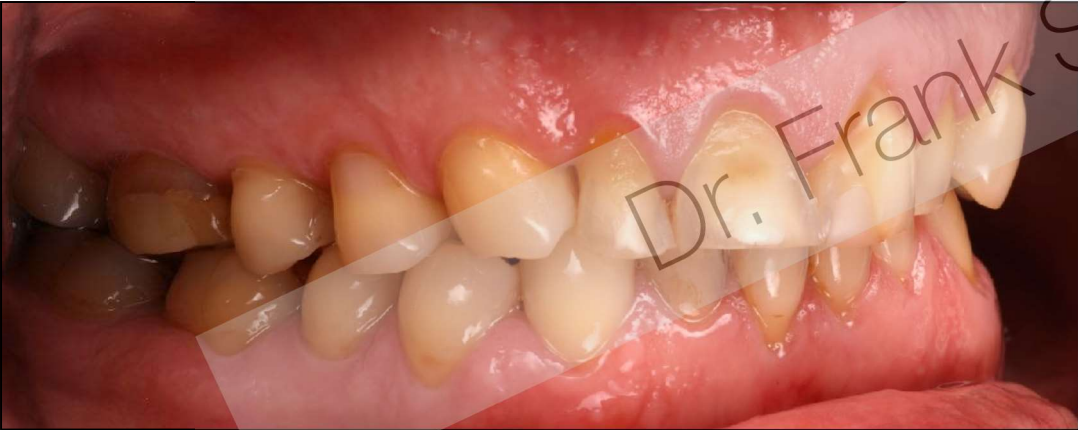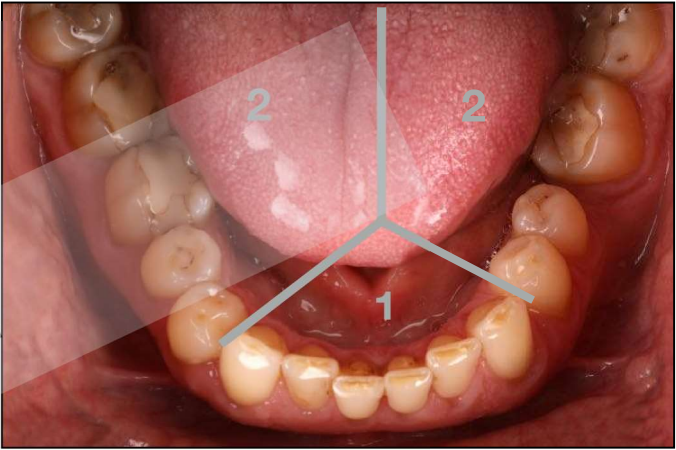
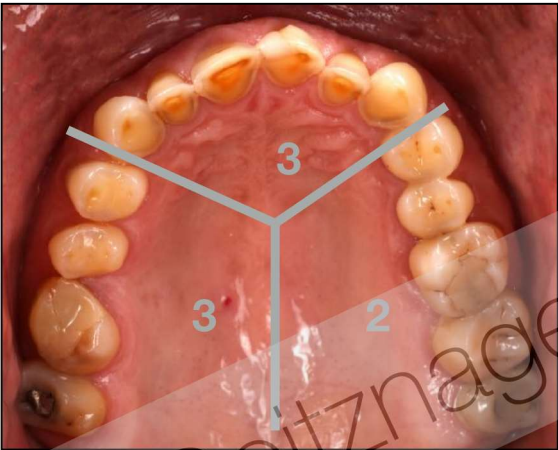
## DGÄZ Young Esthetics

Fallpräsentation für den Förderpreis

Dr. Frank Spitznagel



BEWE-SCORE: 13

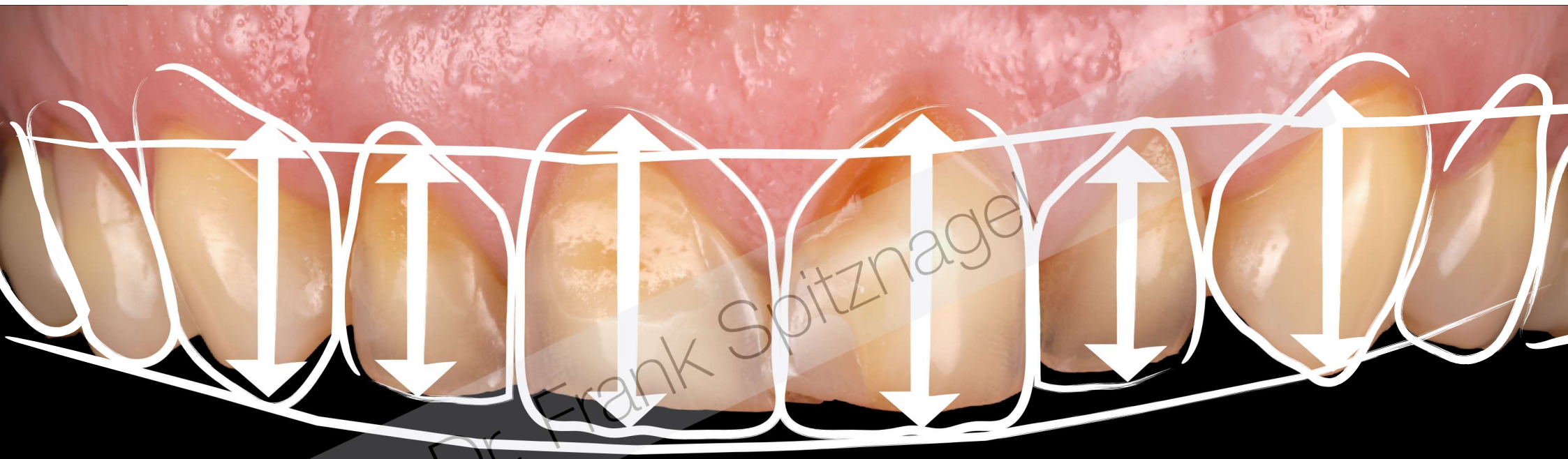



A close-up photograph of a person's upper teeth. The teeth are yellowed and show signs of wear, particularly on the incisors. The gums are red and inflamed. A semi-transparent diagonal banner is overlaid across the image.

Dr. Frank Spitznagel

Ästhetische Analyse



Verlängerung der Zähne nach apikal und inzisal -  
Anheben der Vertikalen Dimension



# Planung

OK: Lithiumdisilikat (IPS e.max Press)

UK: Lithiumdisilikat (PSE: max Press)

[illegible]

# Behandlungsplan: Synoptisches Behandlungskonzept

## 1. Hygienephase

- a. PZR, Mu-Hy Instruktion und Motivation

## 2. Konservierende und Parodontologische Vorbehandlung

- a. SRC
- b. Füllungen und Aufbaufüllungen

### 3. Chirurgische Vorbehandlung

- a. Ästhetische Kronenverlängerung

#### 4. Prothetische Phase

- a. Präparation und Eingliederung von direkten Provisorien anhand des Mock-ups
- b. Wechselseitige Bissnahme anhand der Provisorien
- c. Restauration des OK und der UK-SZ mit Etablierung einer Eckzahnführung

## 5. Posttherapeutische Schiene

- a. „Nightguard“

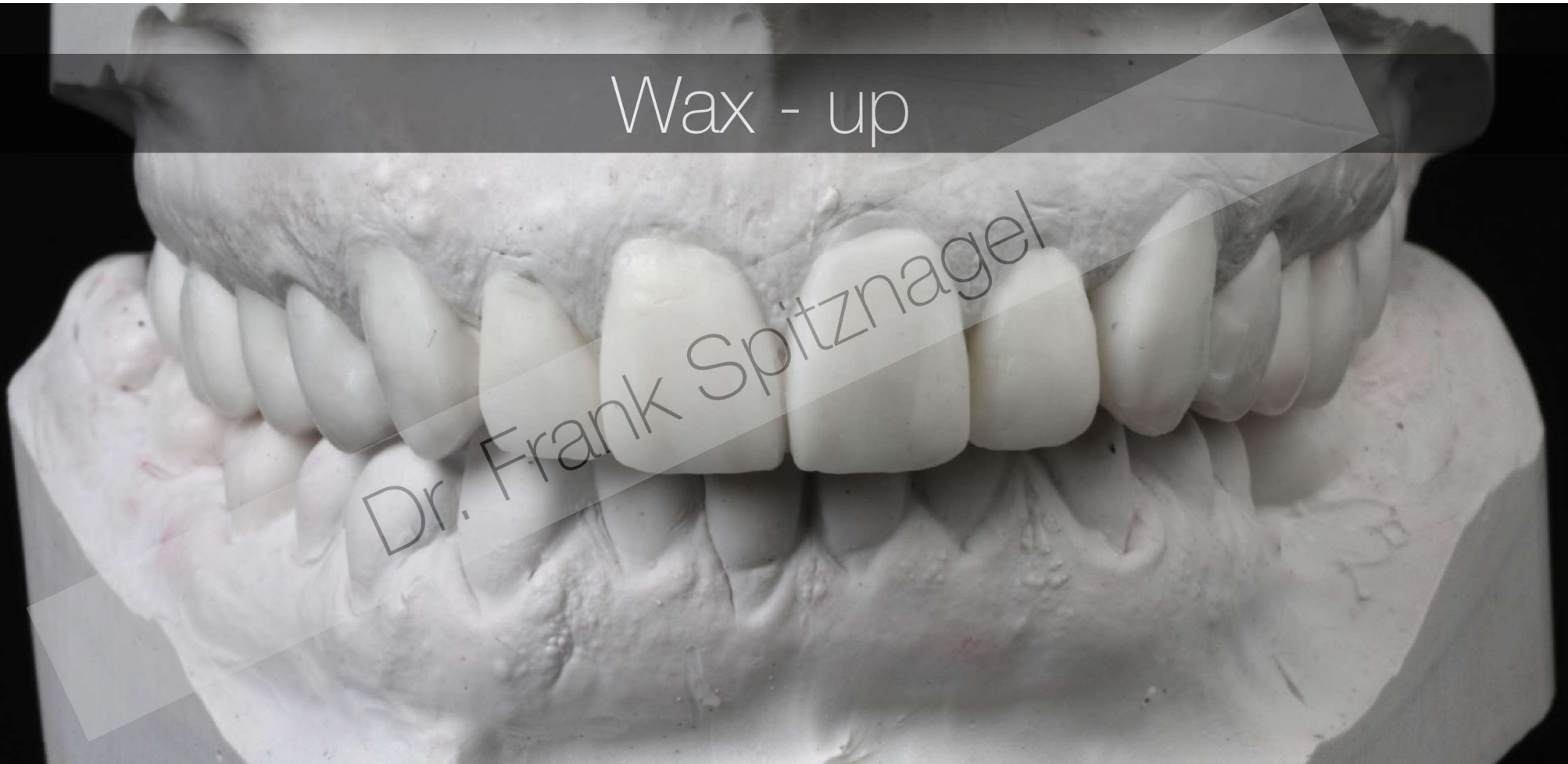## 6. Recall

[illegible]

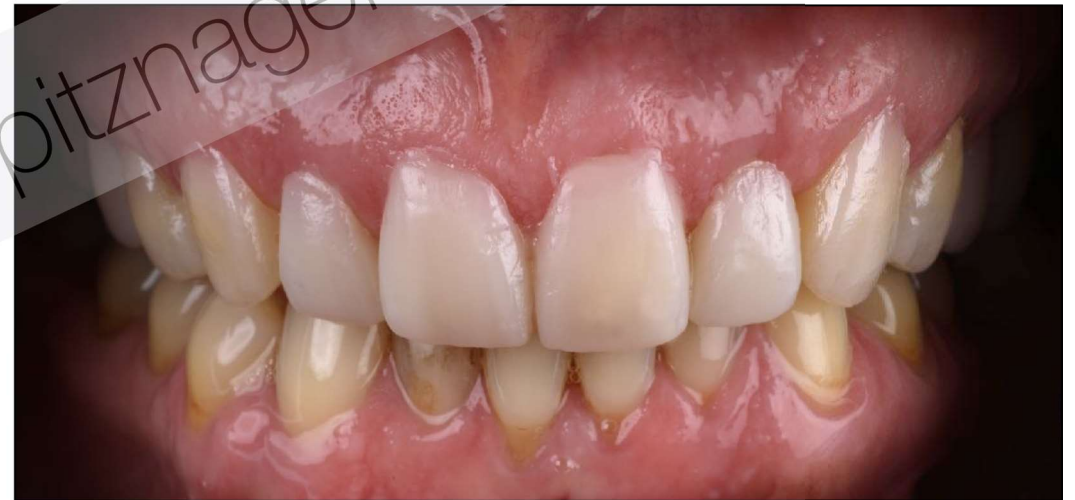
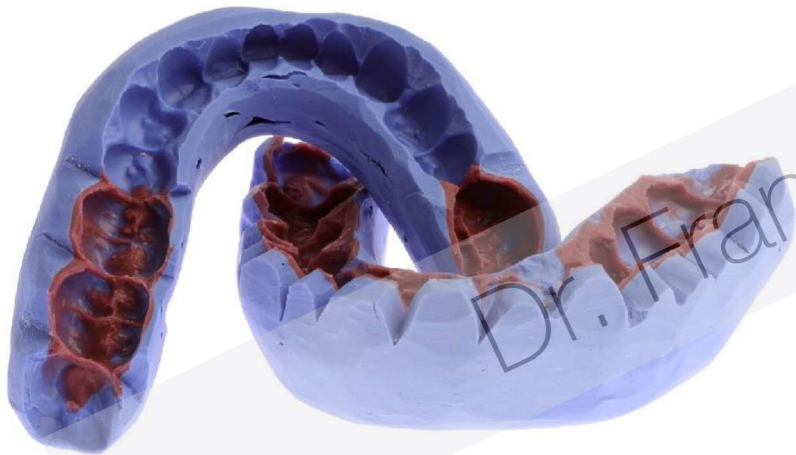
Wax - up

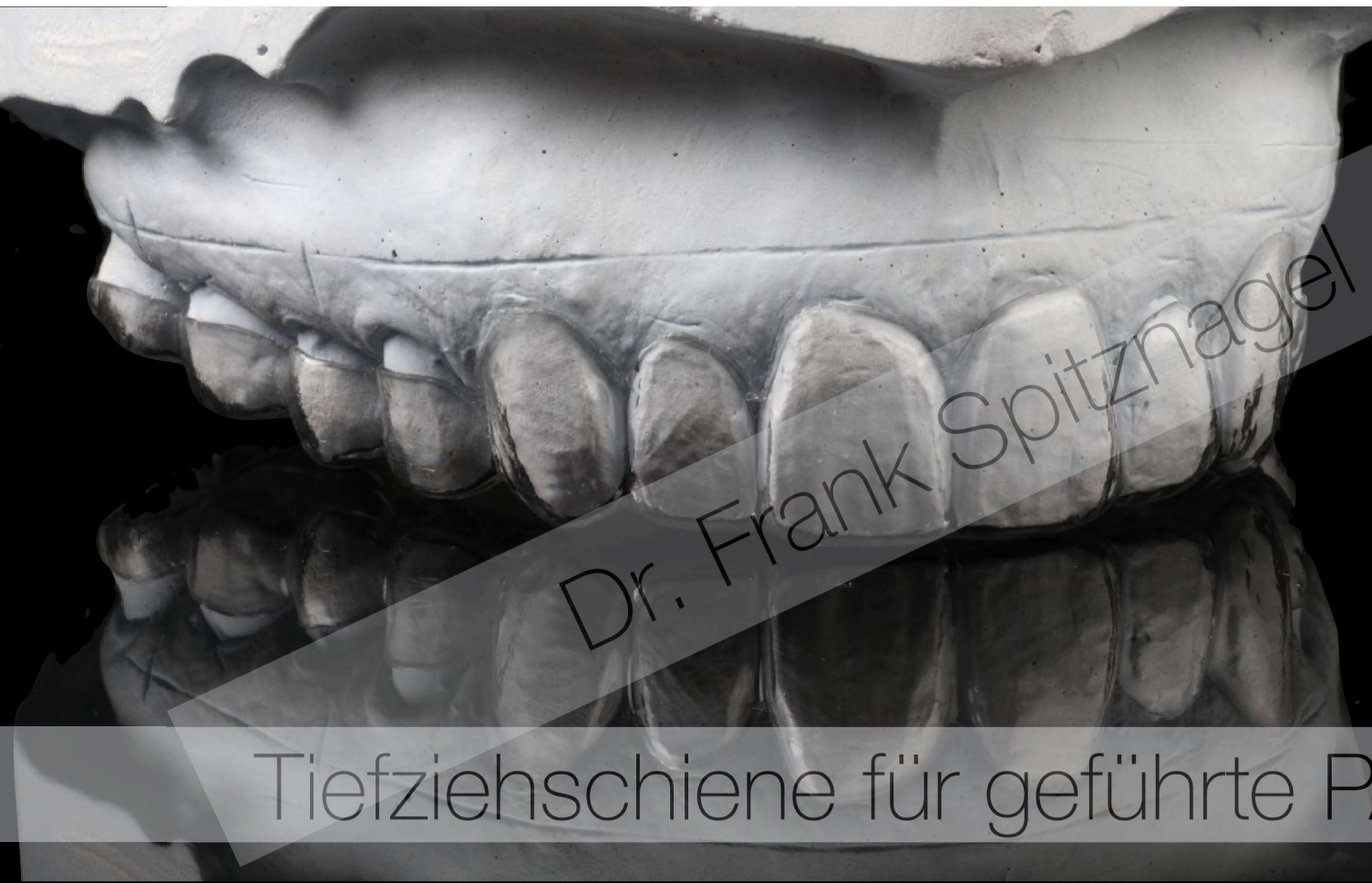Dr. Frank Spitznagel



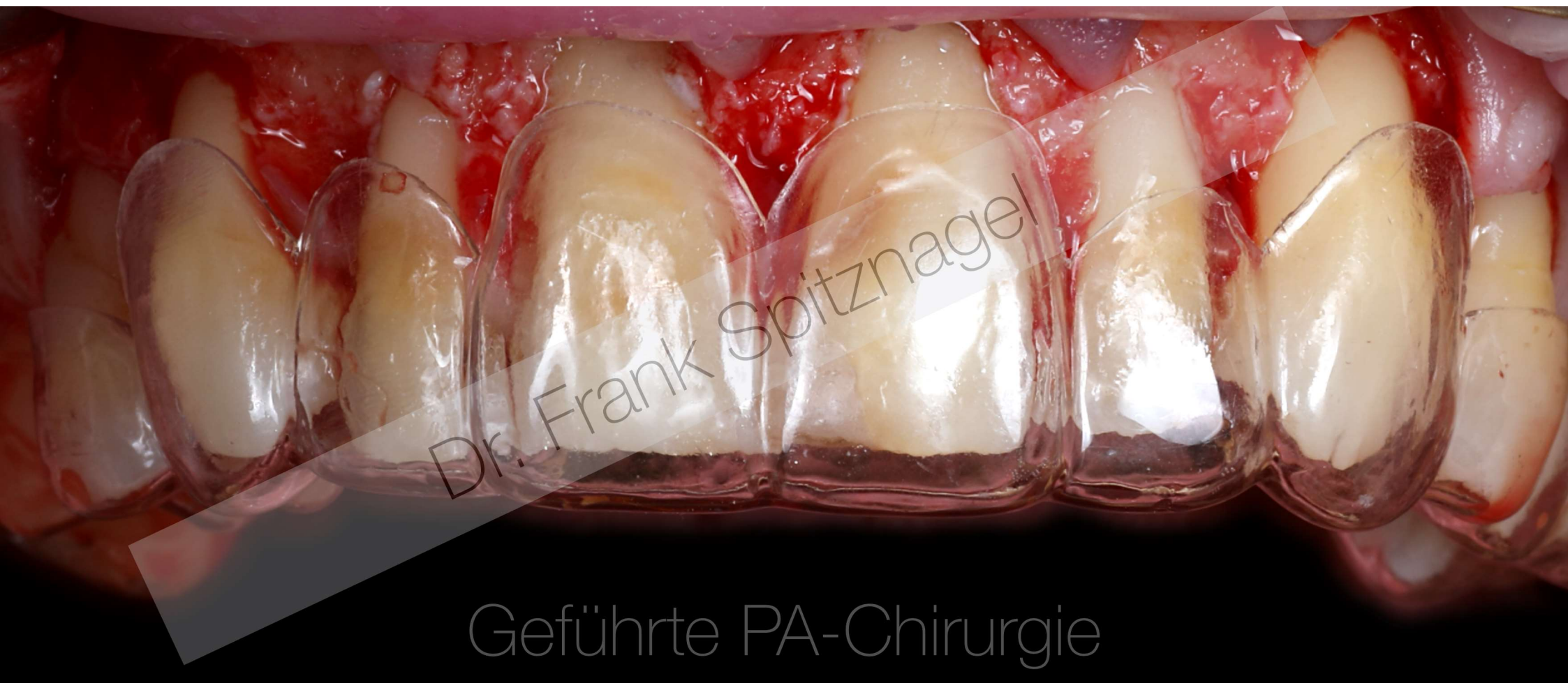Mock - up: Visualisierung des Behandlungsziels





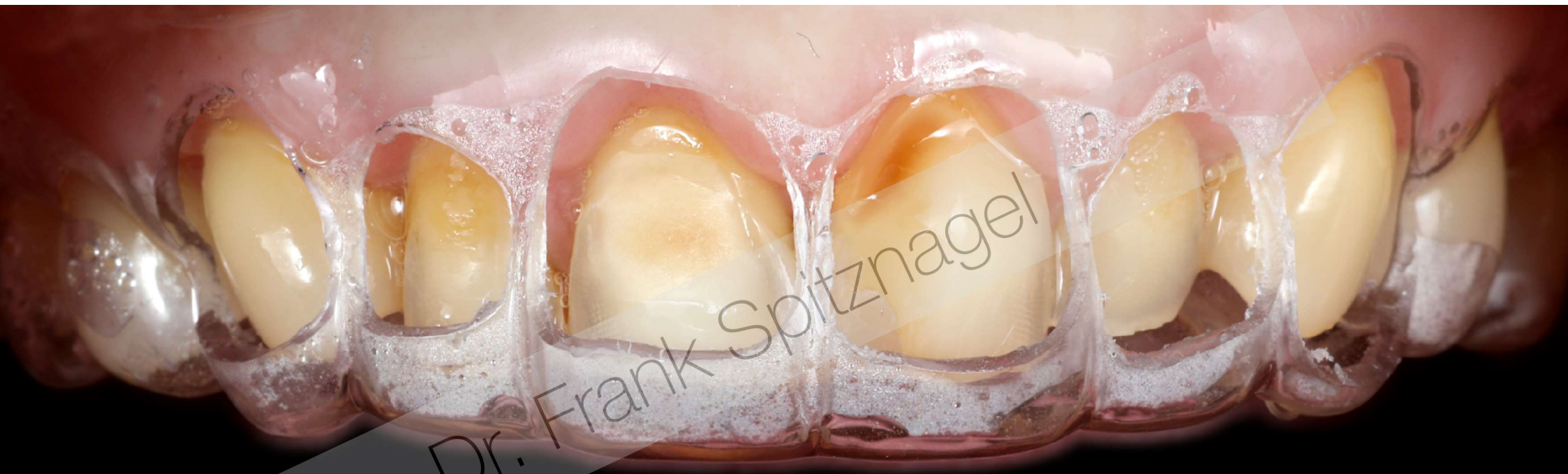

Tiefziehschiene für geführte PA-Chirurgie



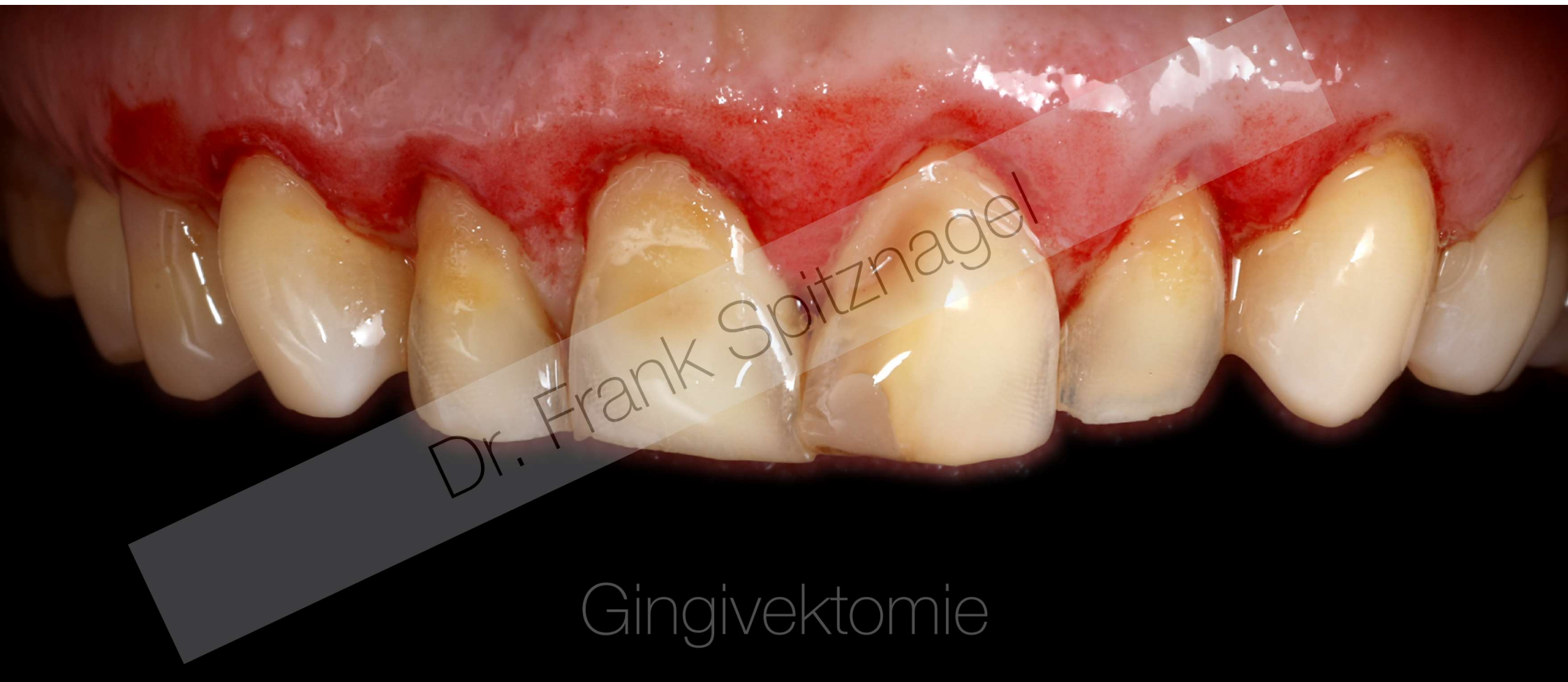Geführte PA-Chirurgie





Dr. Frank Spitznagel

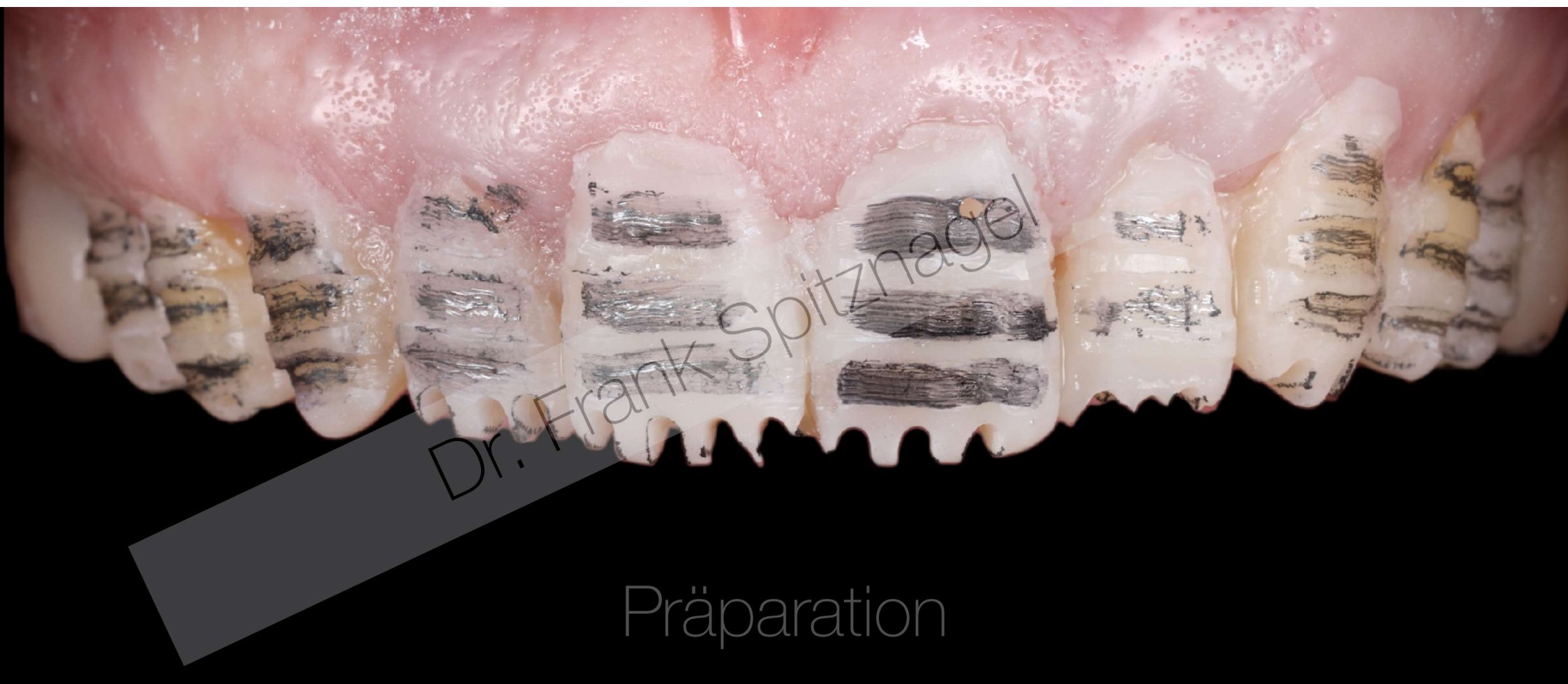Gingivektomie - Schiene



Dr. Frank Spitznagel

Gingivektomie

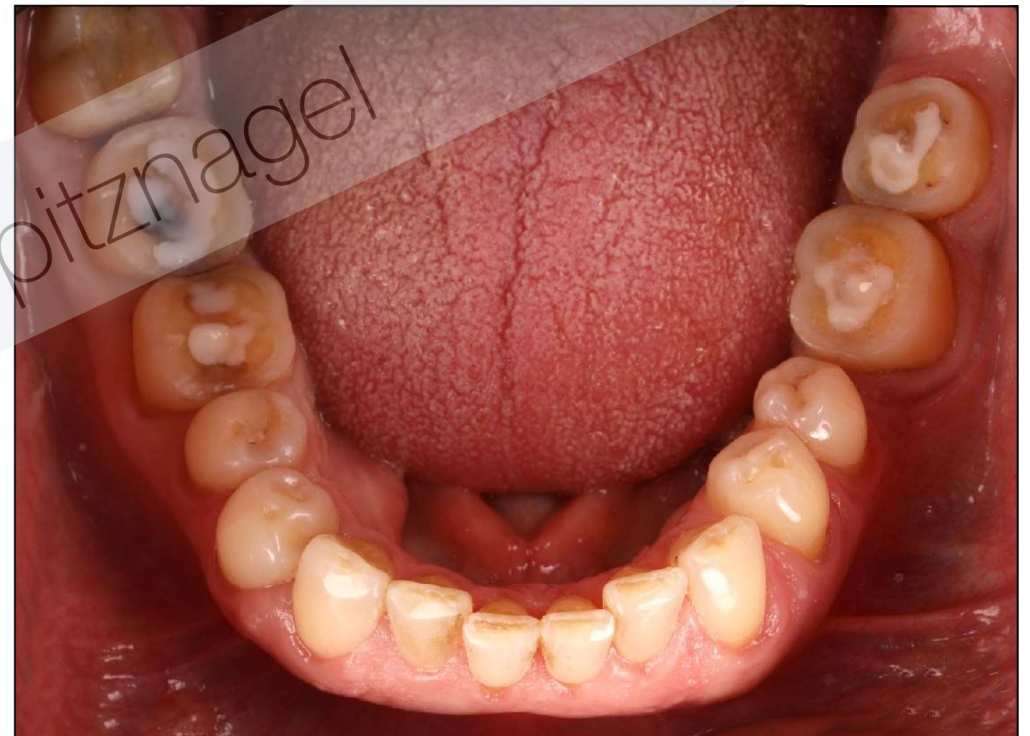
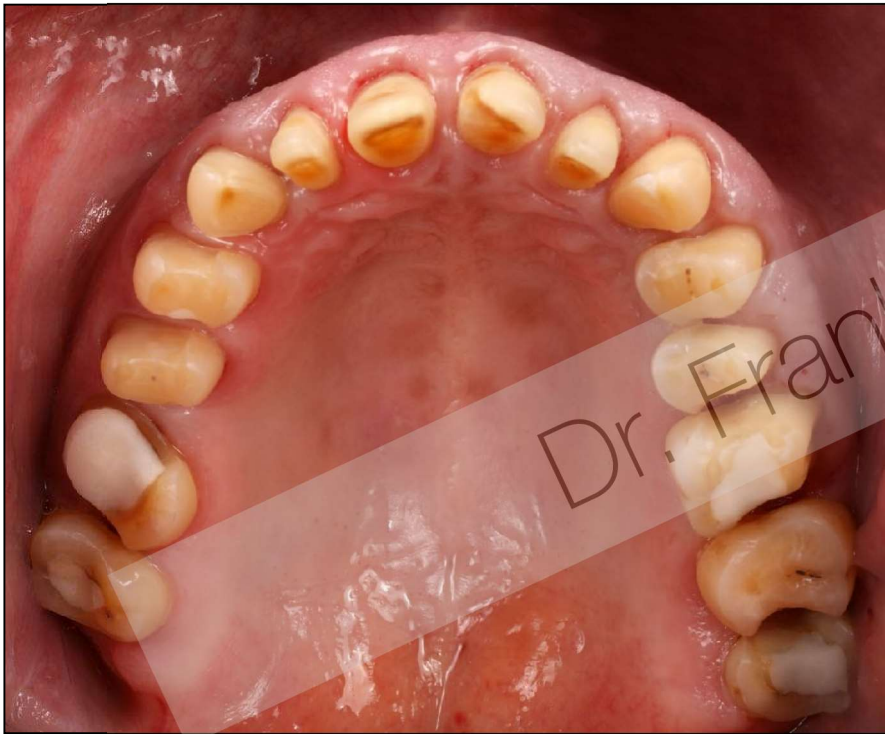


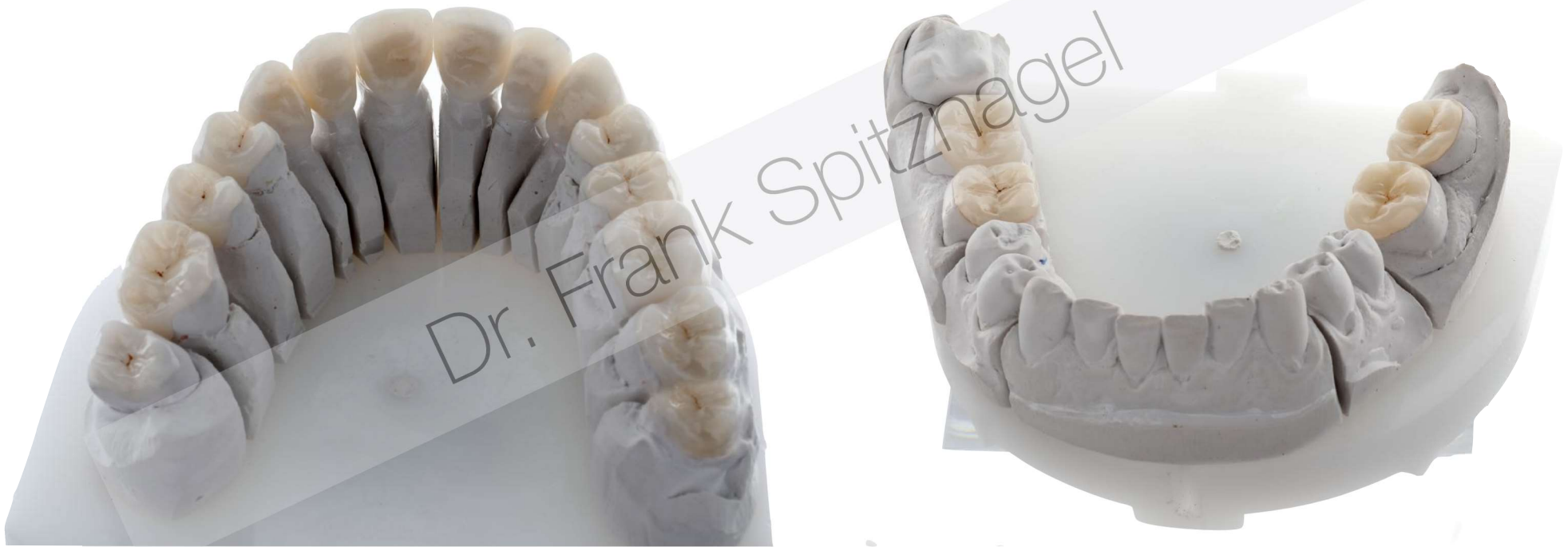Dr. Frank Spitznagel

Präparation

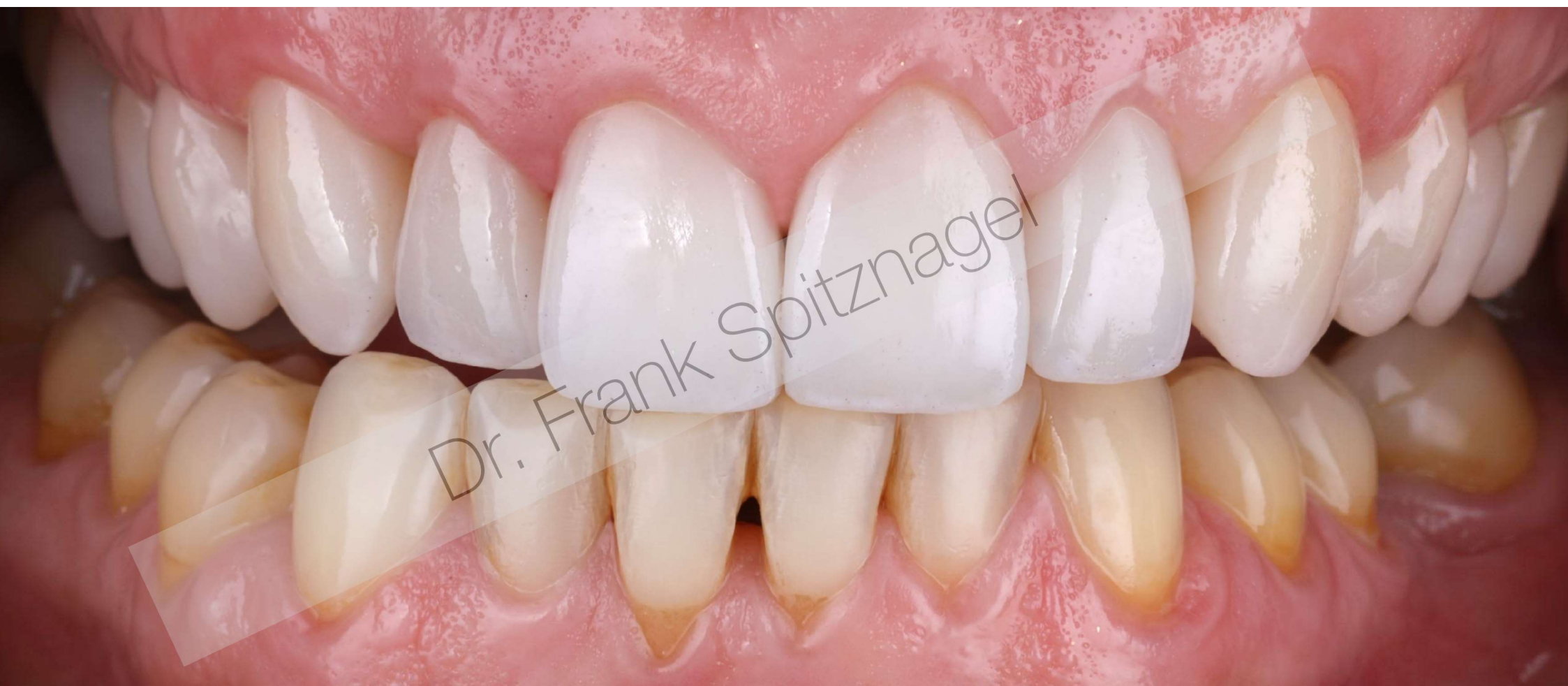# Präparation



# Lithiumdisilikat

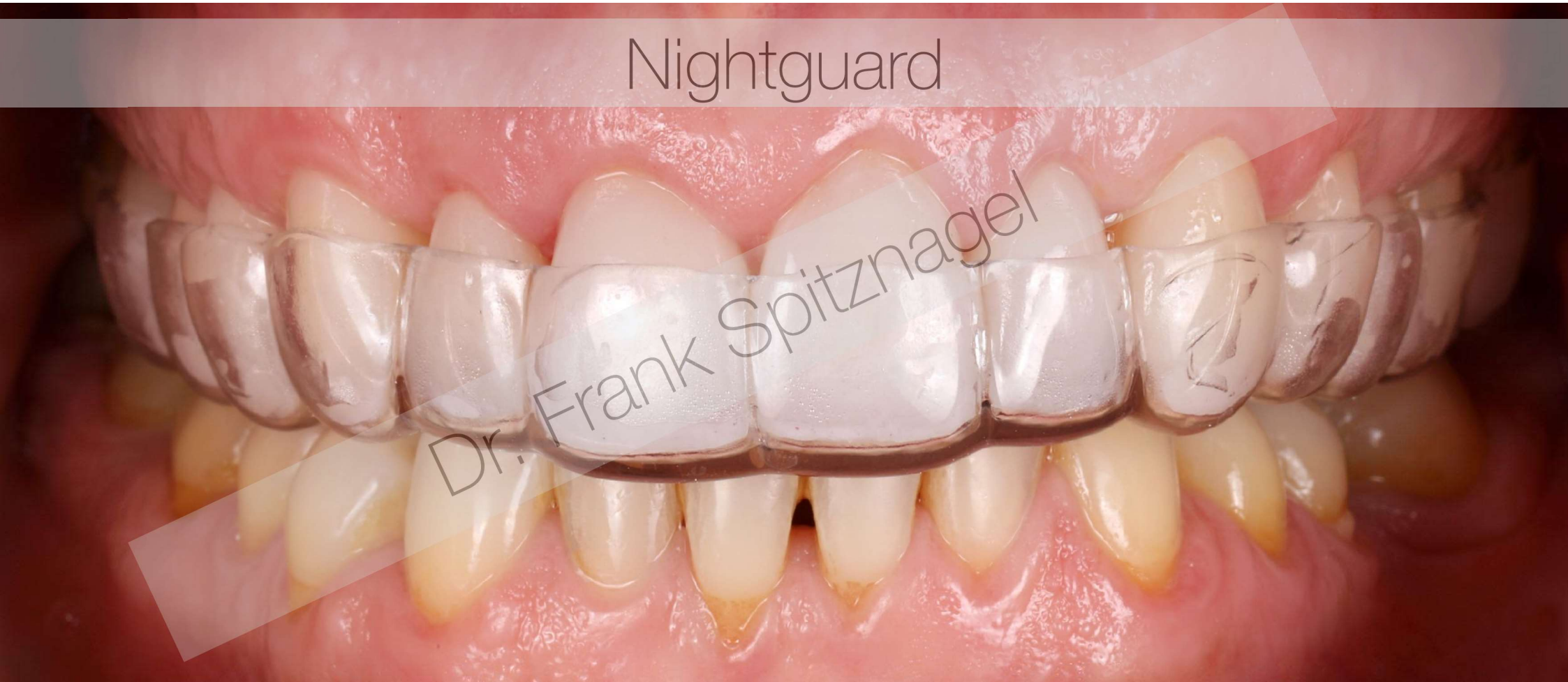




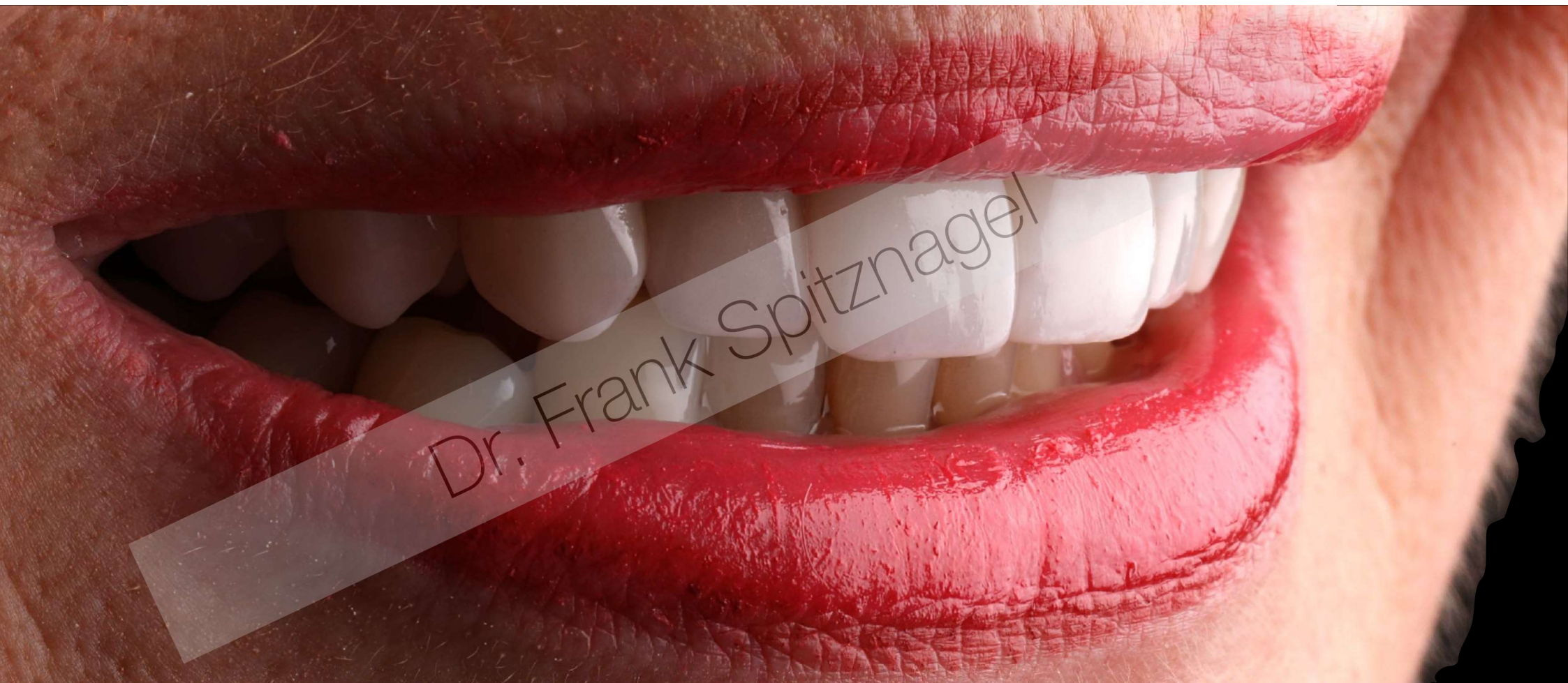
Nightguard

Dr. Frank Spitznagel







Dr. Frank Spitznagel



Vielen Dank!



DGÄZ

