

Fallpräsentation für den DGÄZ-Förderpreis
„Young esthetics“



Dr. Lea Jung



Anamnese



Allgemeine Anamnese

- keine Vorerkrankungen
- keine Einnahme von Medikamenten
- Raucherin

Spezielle Anamnese

- generalisierte Warm-/Kältempfindlichkeiten
- Vorstellung mit der Bitte um prothetische Rehabilitation



Befunde



Extraoraler Befund

- unauffällig

CMD-Screening

- unauffällig
- seit 30 Jahren Schienenpatientin



Befunde und Diagnosen

Intraoraler Befund

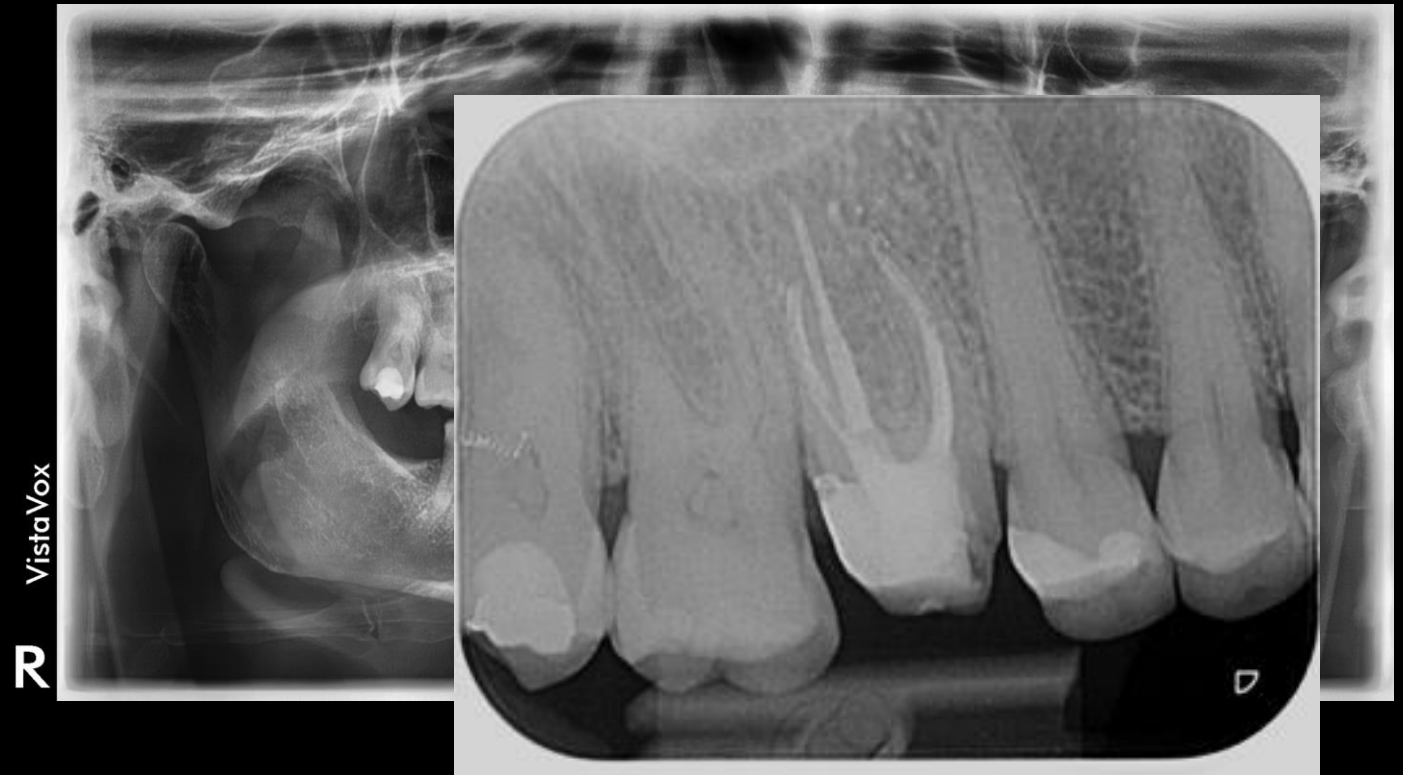- TWES Grad 3-4;
- insuffiziente Füllungen an 37 und 47;
- suffiziente Füllungen an 15, 13-25, 35-44;
- insuffiziente Kronen auf 36 und 46;
- präparierter Zahn 17;
- suffiziente WF an 17;
- suffiziente Goldrestaurationen an 18 und 28;
- Schaltlücke – unvollständiger Lückenschluss regio 026;
- Bruxismus;
- PSI 1/1/1/1/1/1;

Befund und Diagnosen

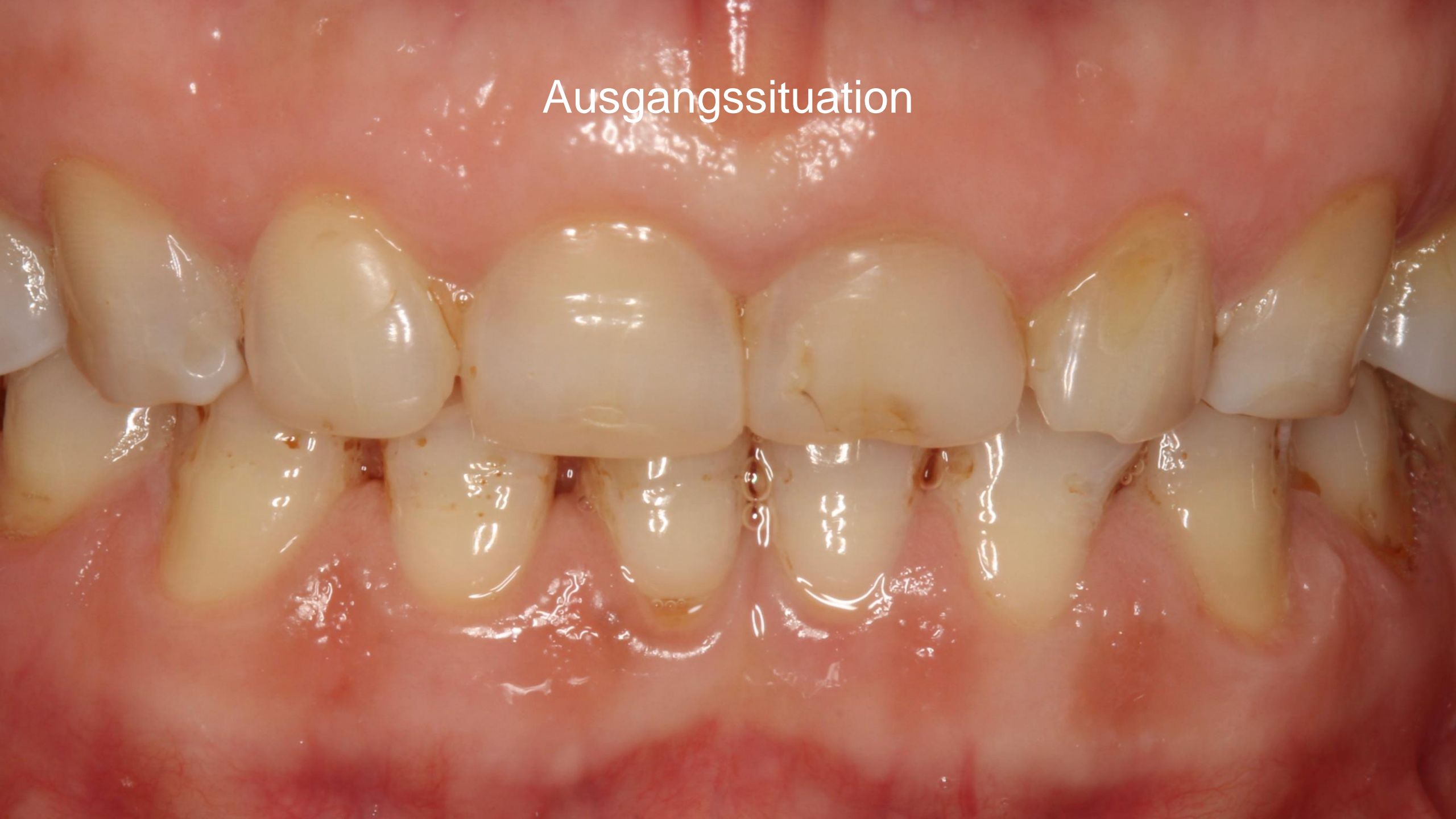

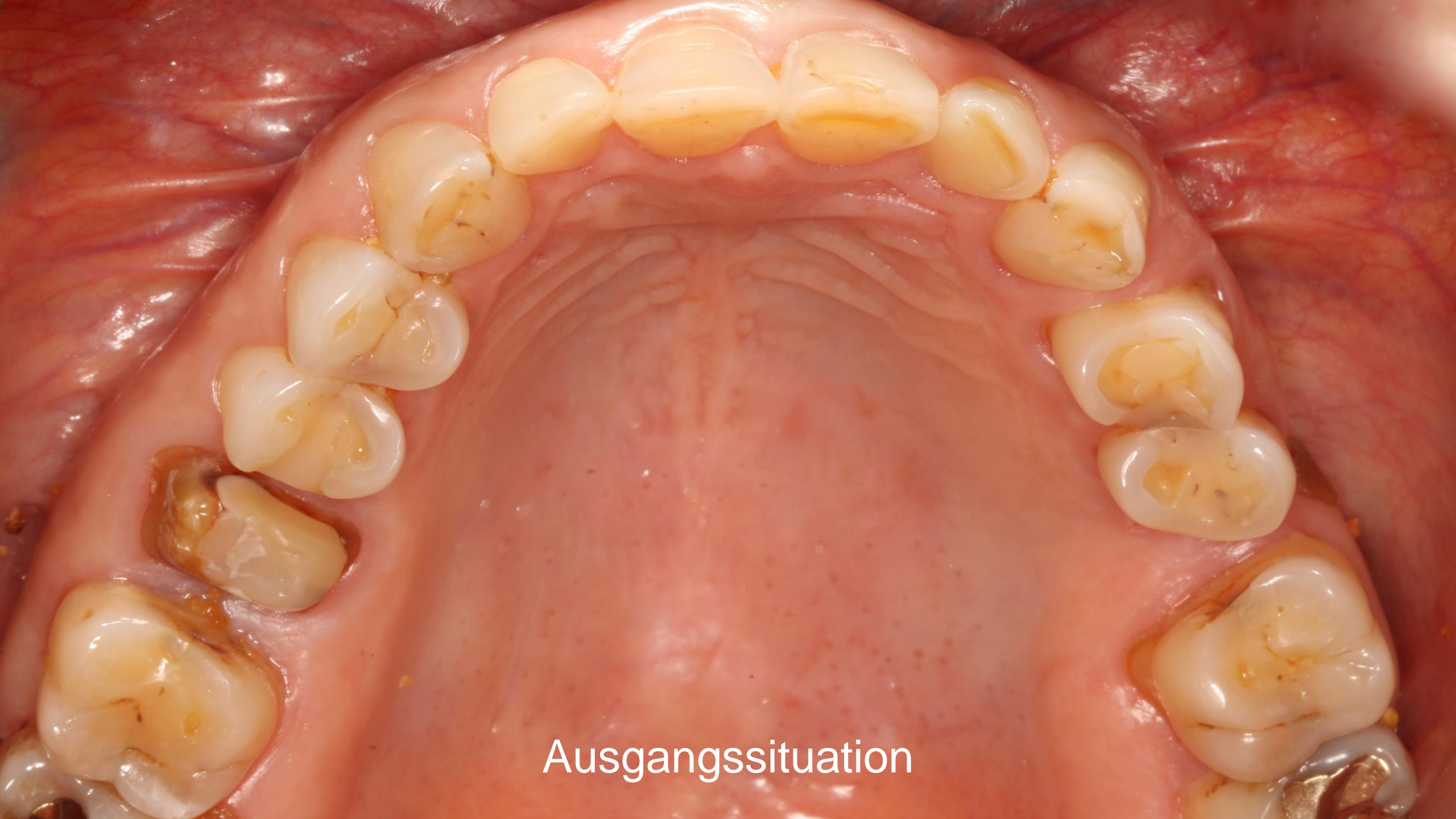Röntgenologischer Befund

- suffiziente WF;
- suffiziente Gold-restaurationen;
- suffiziente Füllungen;



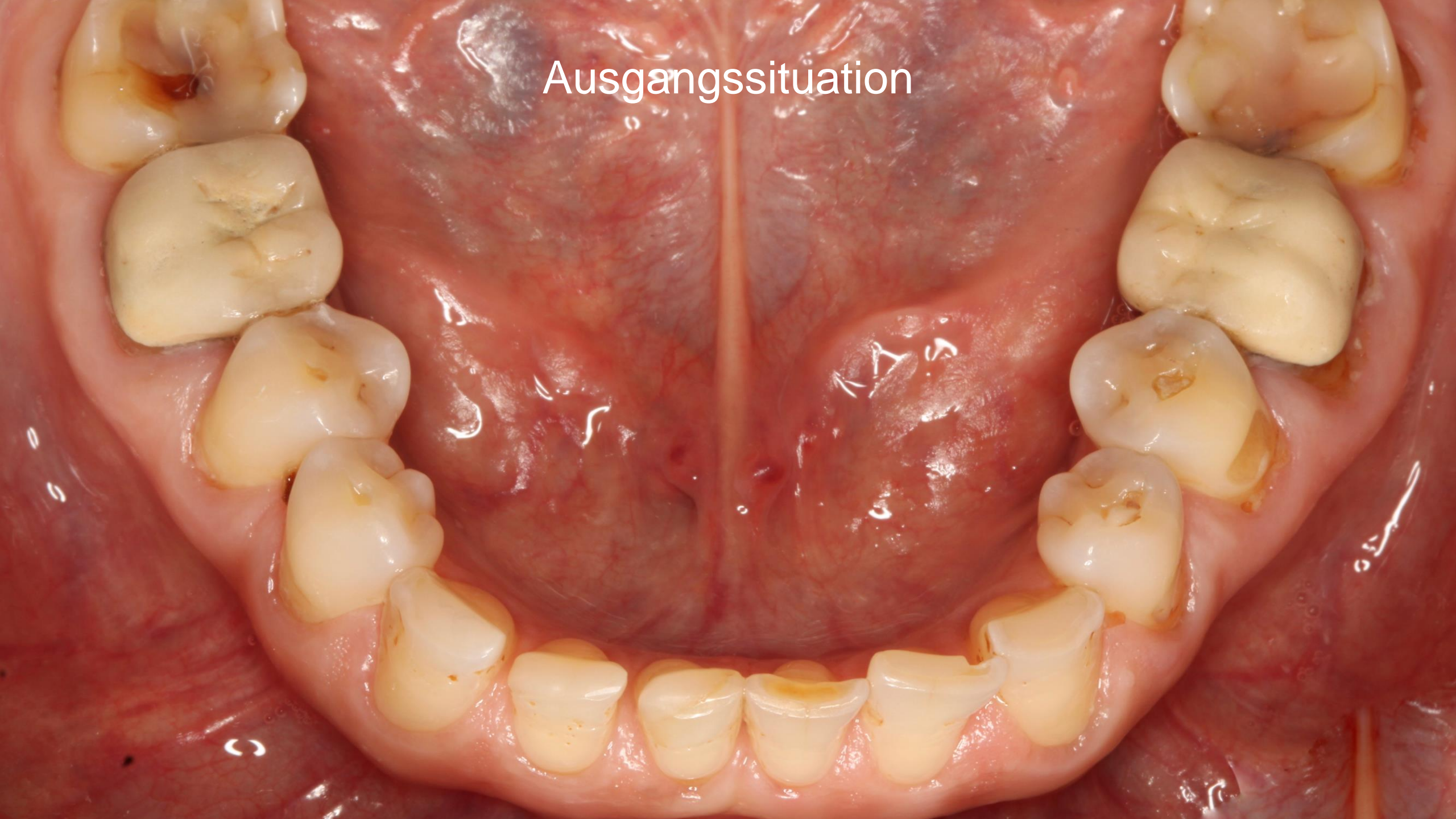Ausgangssituation



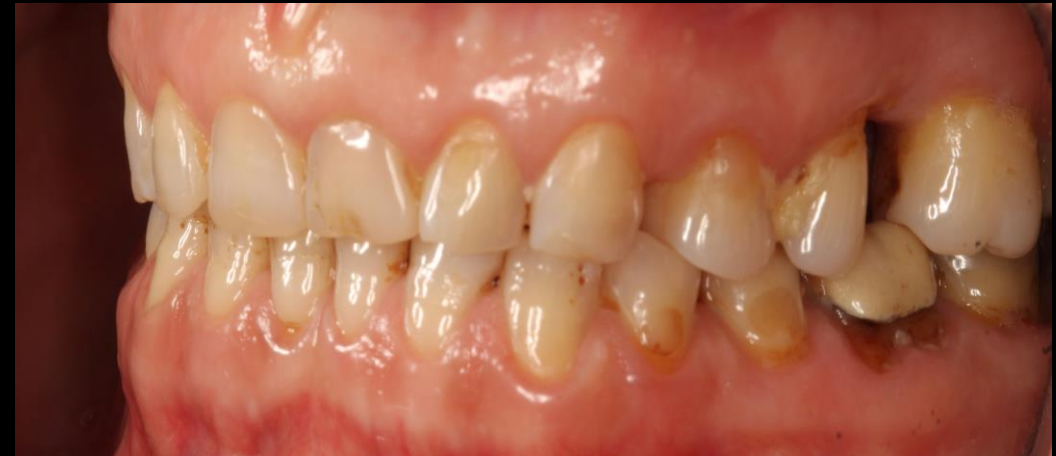
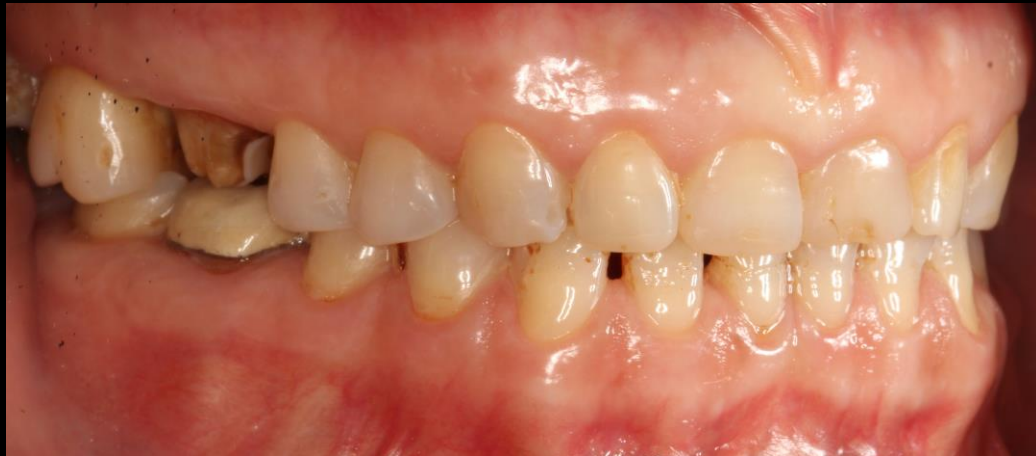
Ausgangssituation

Ausgangssituation



Ausgangssituation



Behandlungsablauf



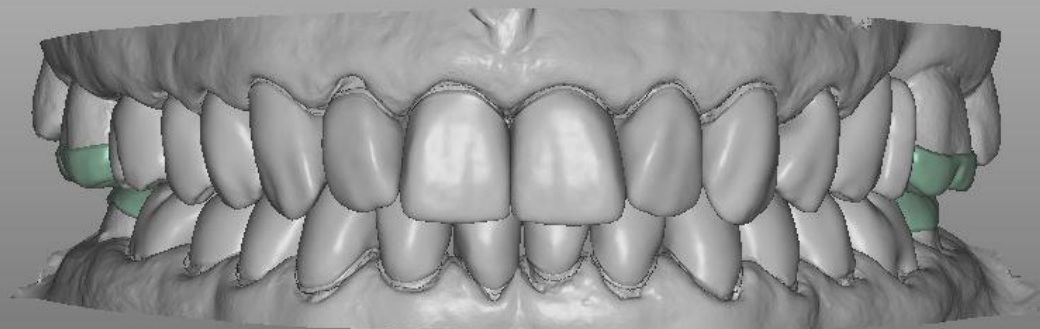
- 01, Beratung, Scan, Registrierung, Modellmontage;
- *Erstellung von Meister- und Planungsmodellen + Erstellung des digitalen Set-ups;*
- Eingliederung der Polycarbonatschienen;
- Kontrolltermin;
- Gutachtervorstellung;
- Kontrolltermin – Herstellung von LZPVs;
- Präparationstermin OK und UK in einer Sitzung;

Behandlungsablauf

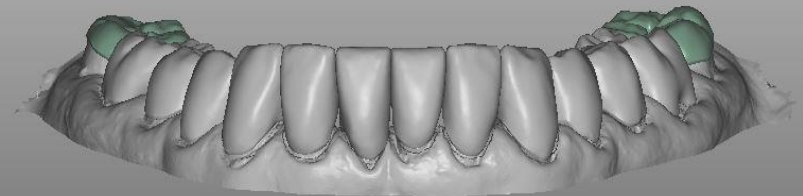
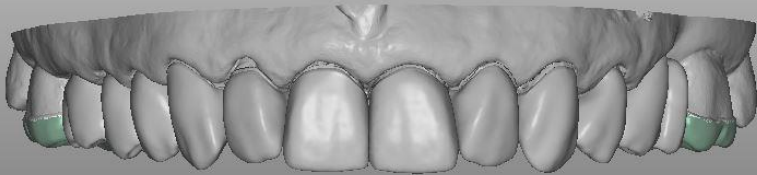


- *Herstellung von Kunststoffschienen zur ästhetischen Anprobe und Okklusionskontrolle;*
- Ästhetische Anprobe mit Okklusionskontrolle;
- *Herstellung des definitiven Zahnersatzes + Zentrikschiene;*
- Eingliederung der definitiven Versorgung + Schieneneingl.;
- Kontrolltermin;
- Kontrolltermin;
- Recall;

Digitales Set-up

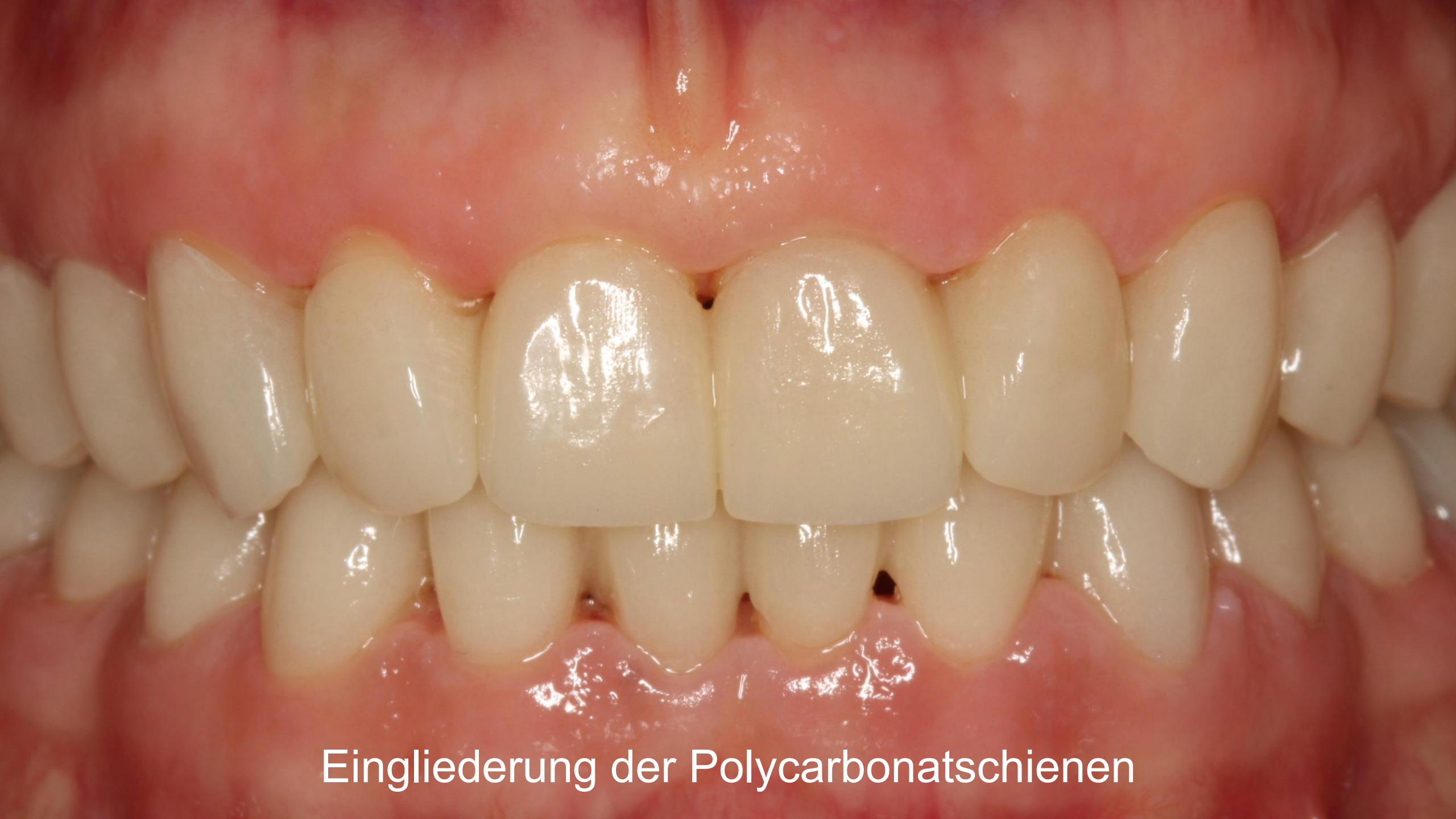

Digitales Set-up



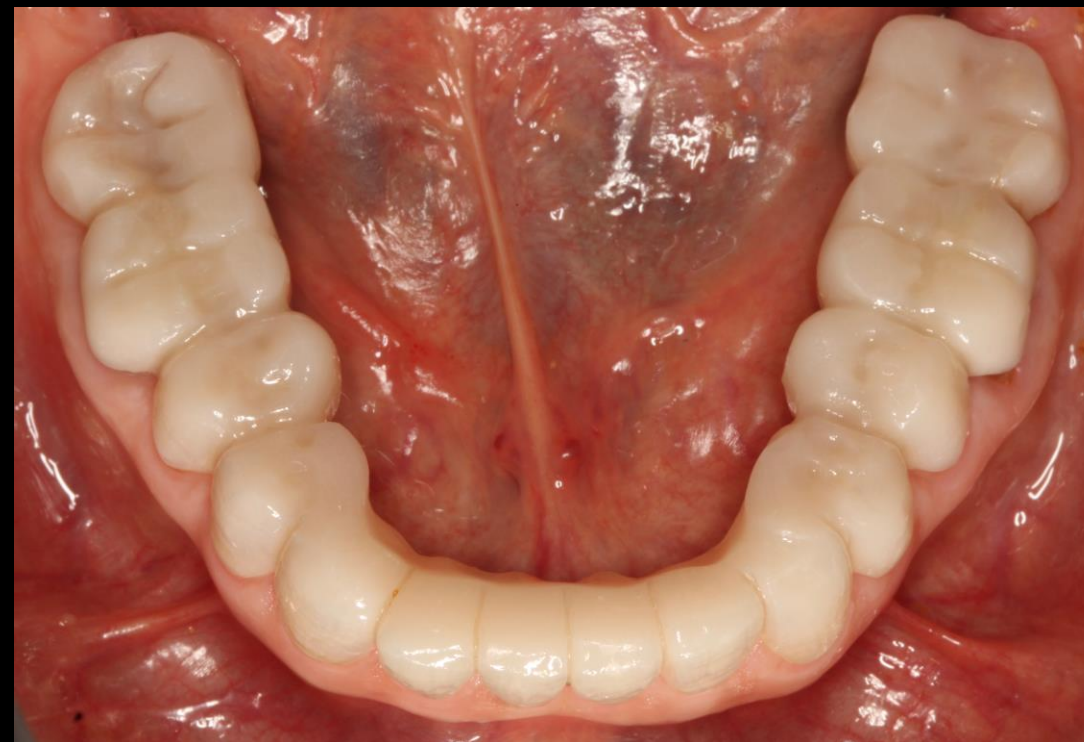
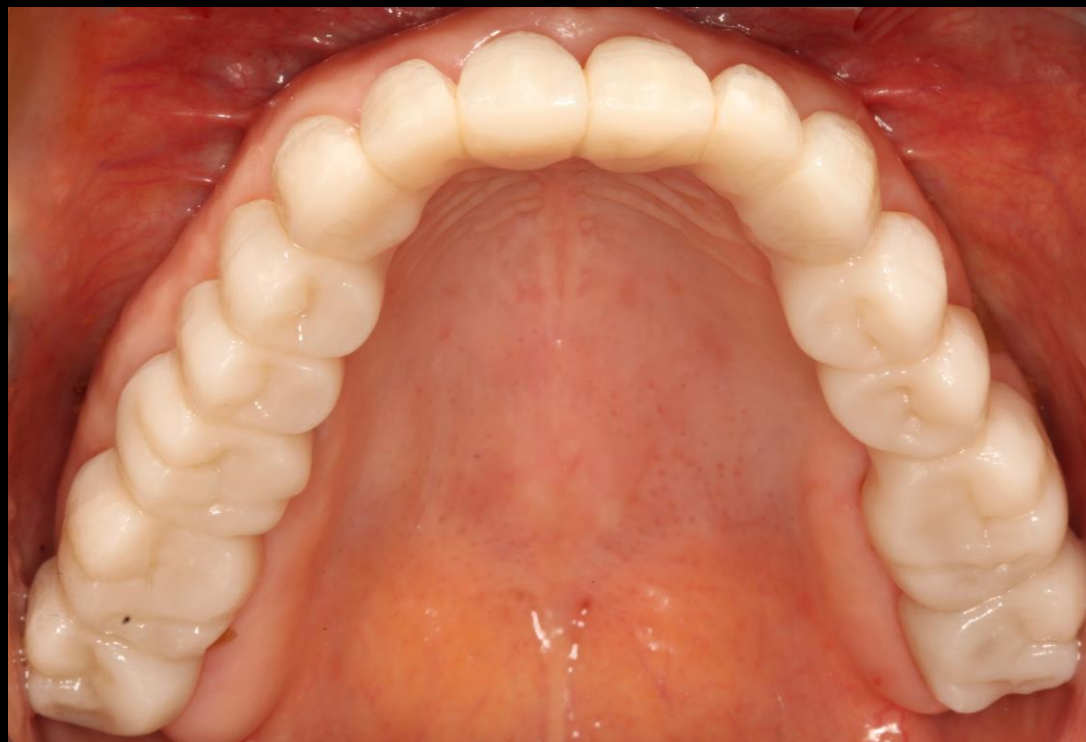
Eingliederung der Polycarbonatschienen



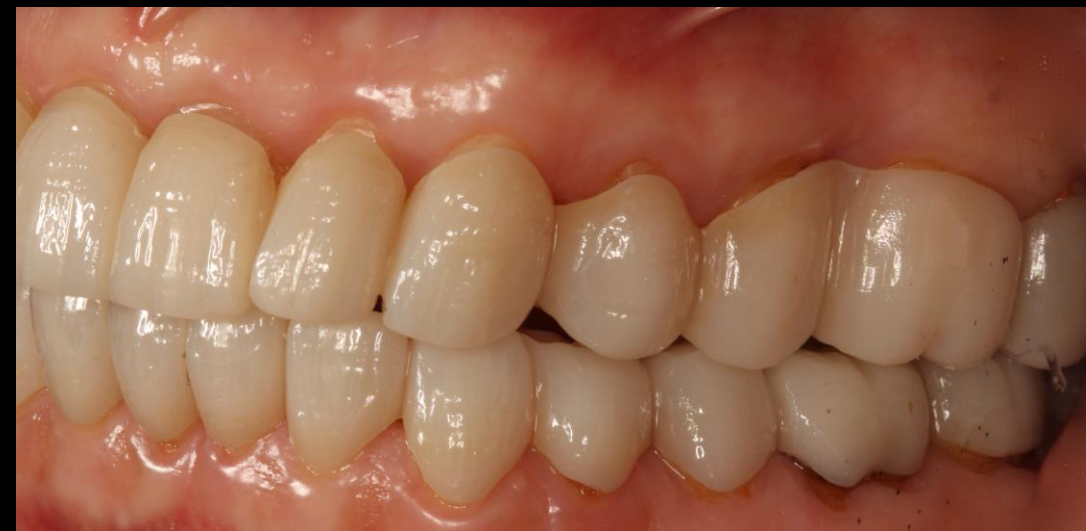
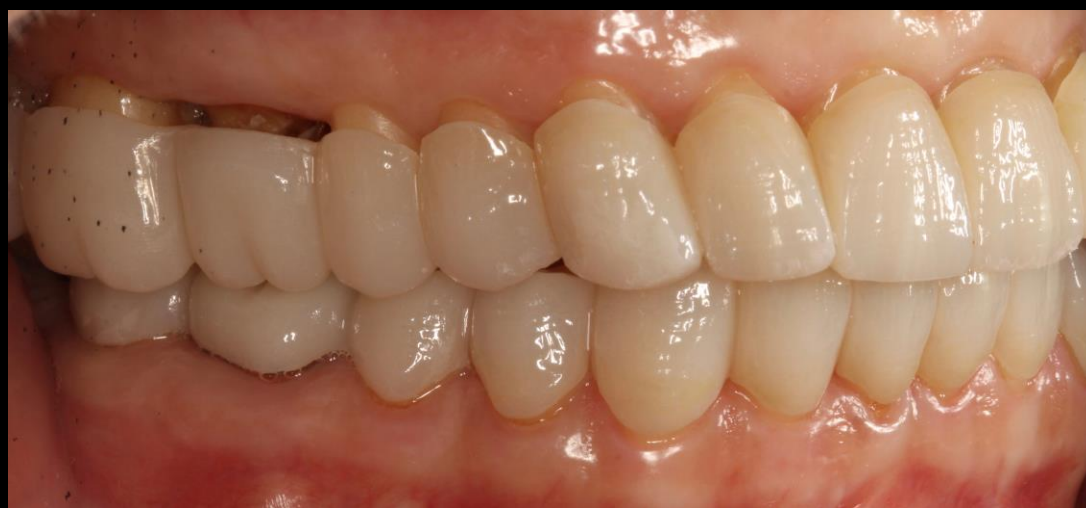
Eingliederung der Polycarbonatschienen

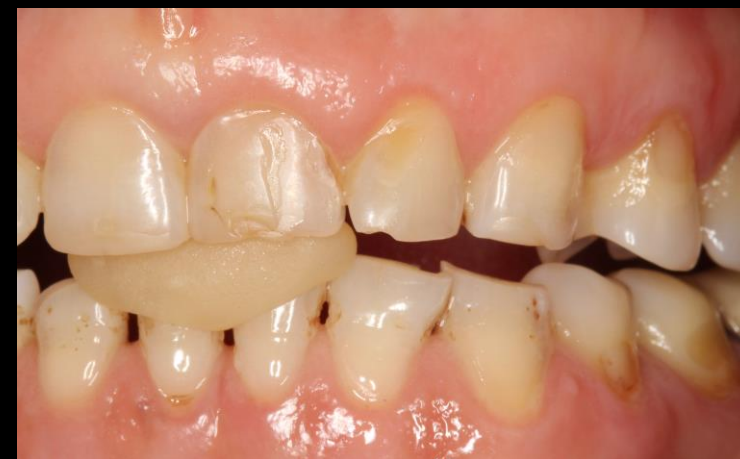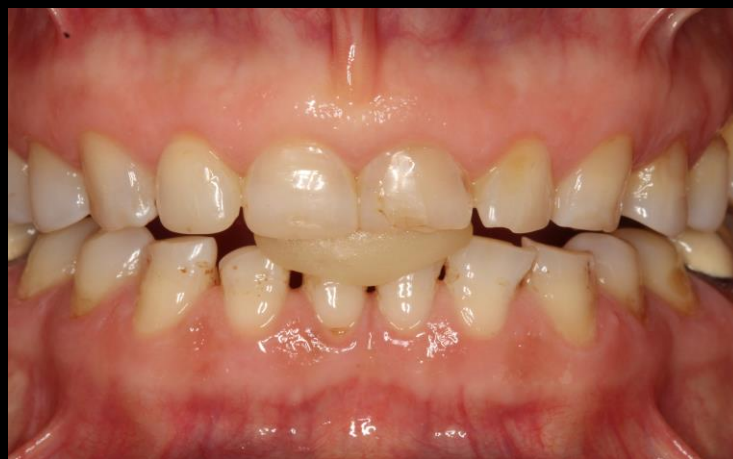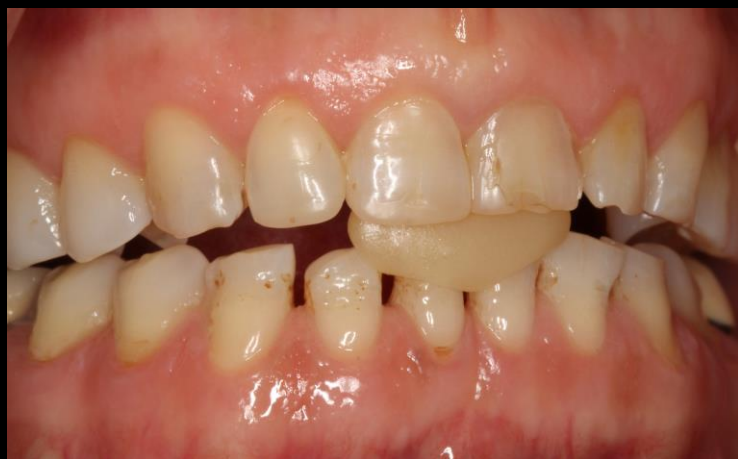Eingliederung der Polycarbonatschienen



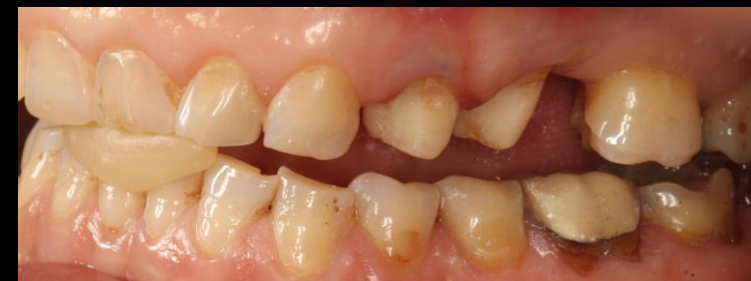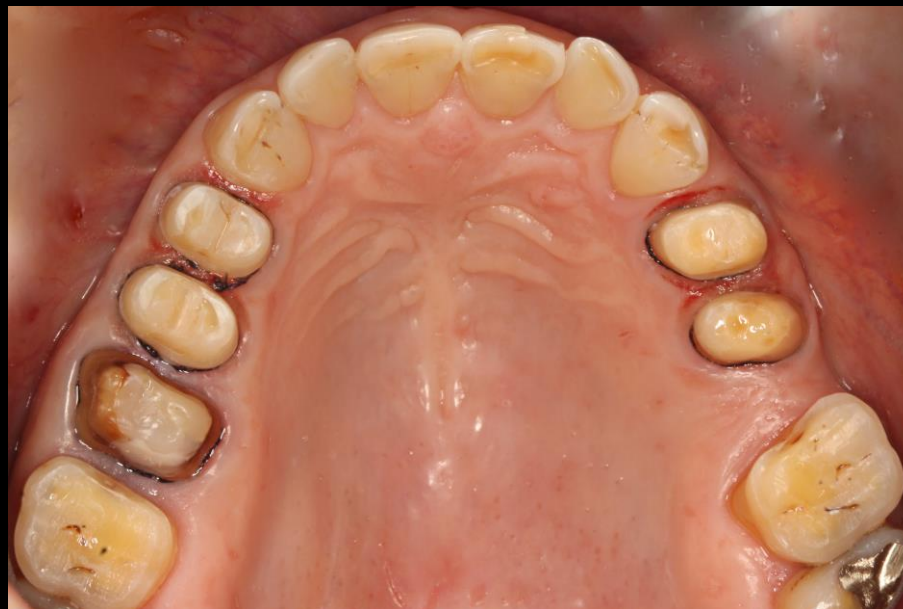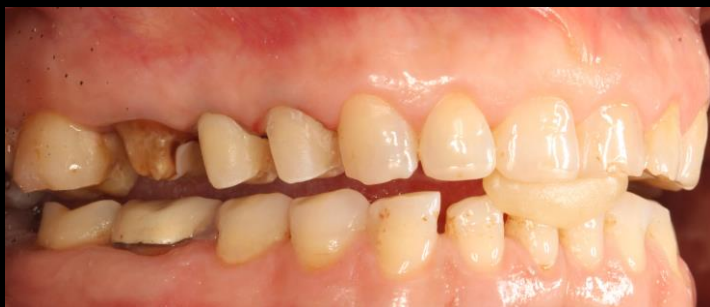Eingliederung der Polycarbonatschienen



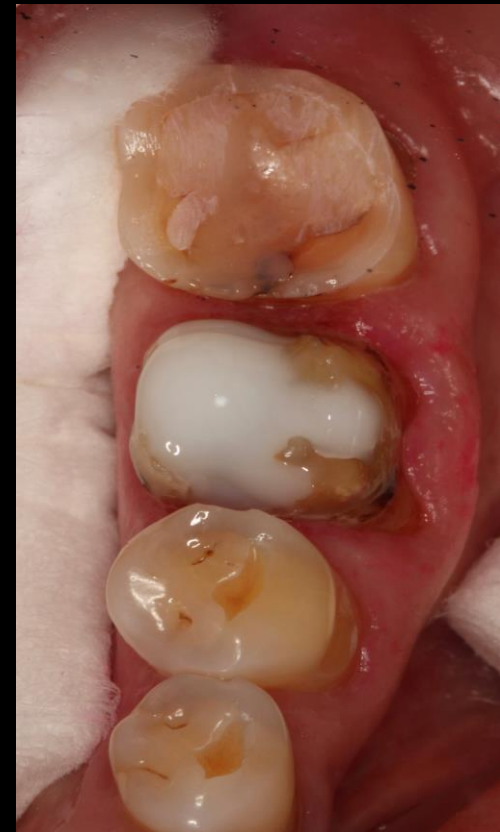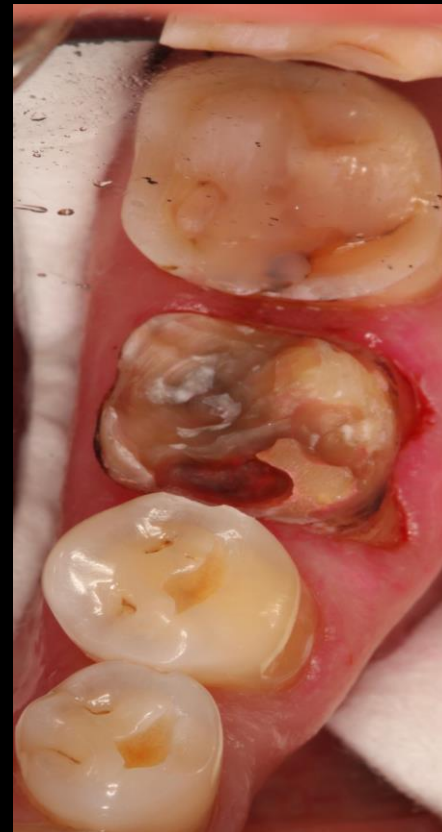
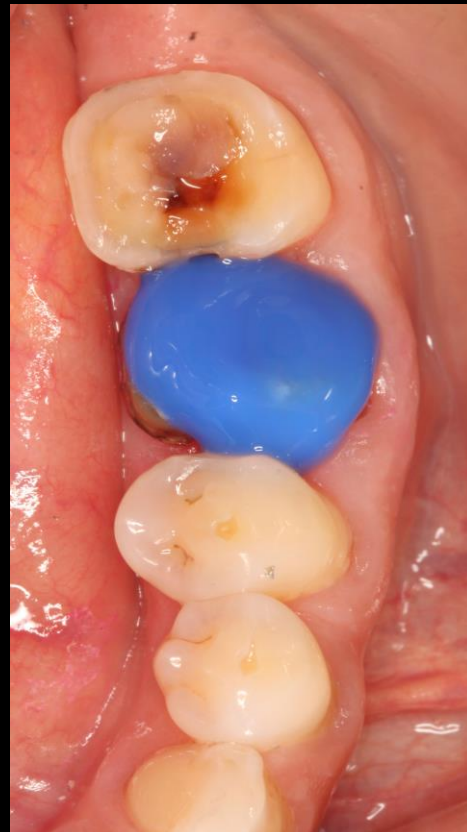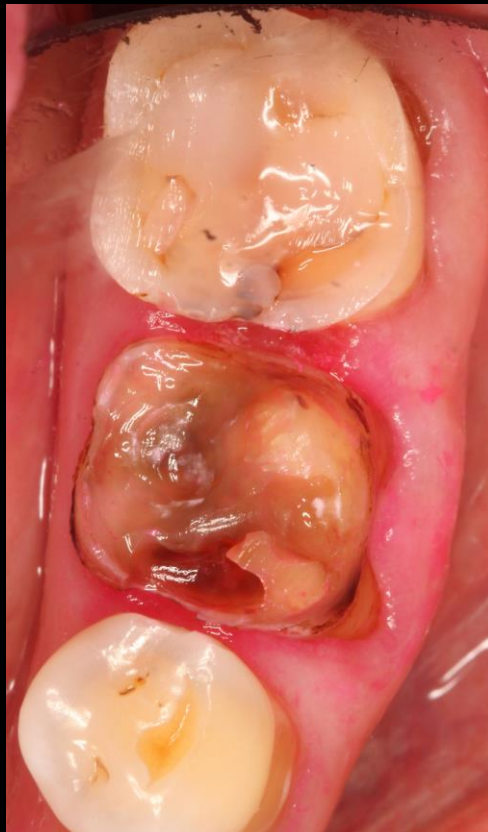Prothetische Phase



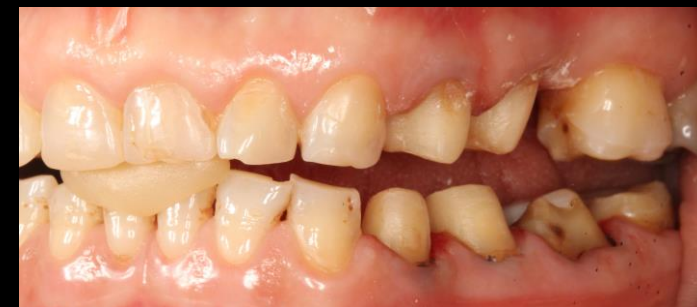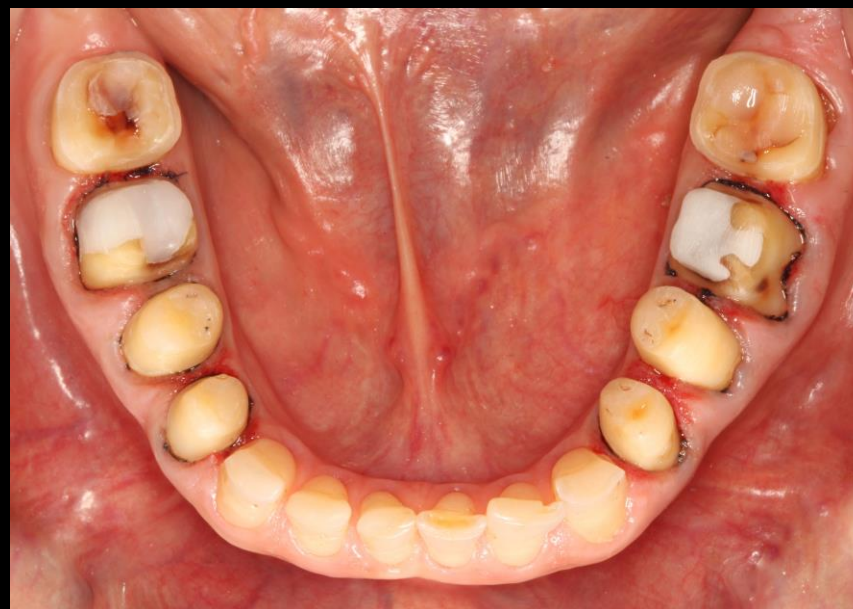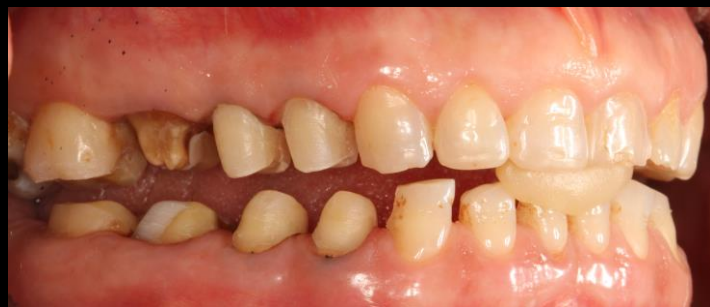Prothetische Phase

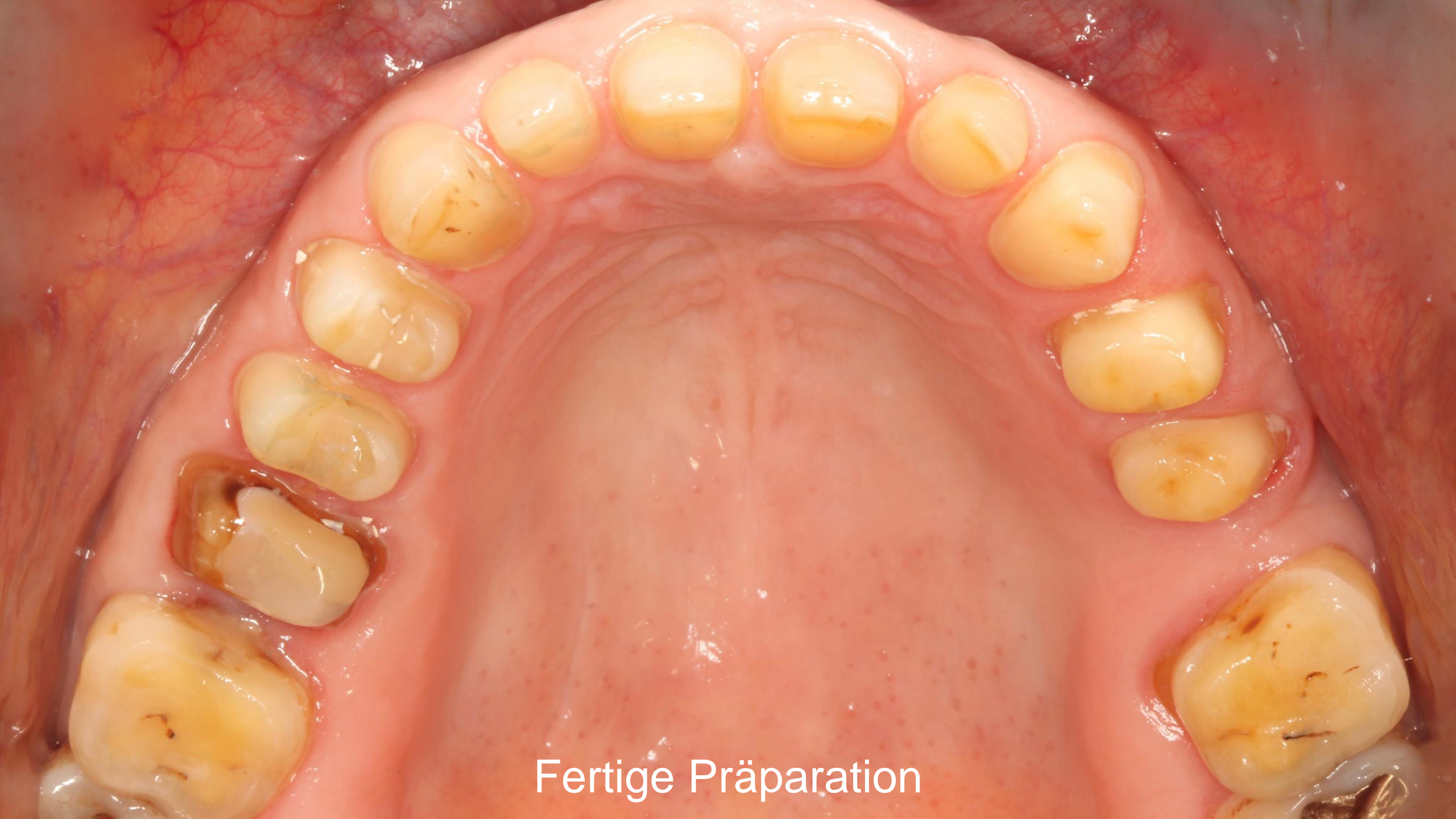

Prothetische Phase



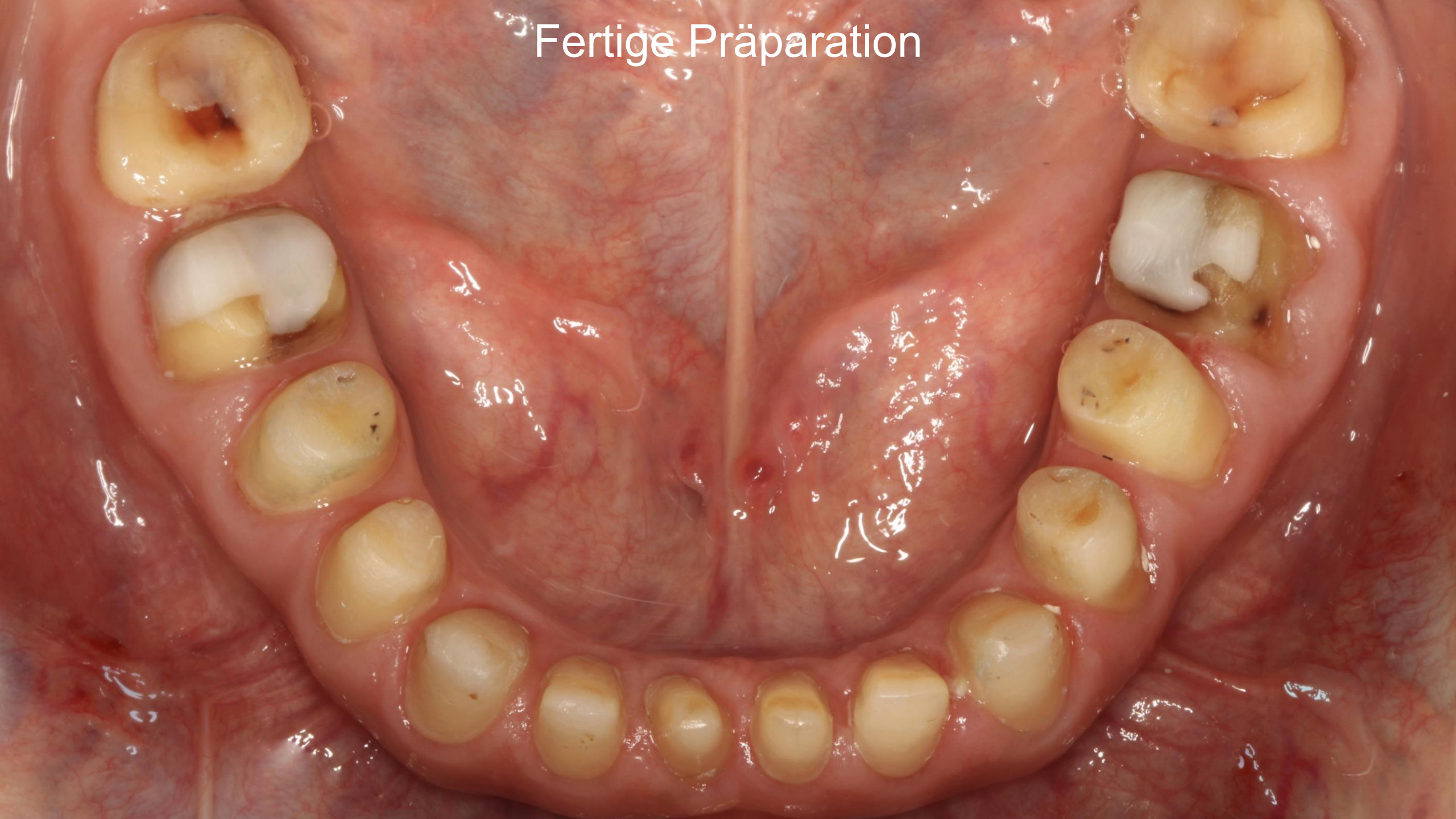
Prothetische Phase



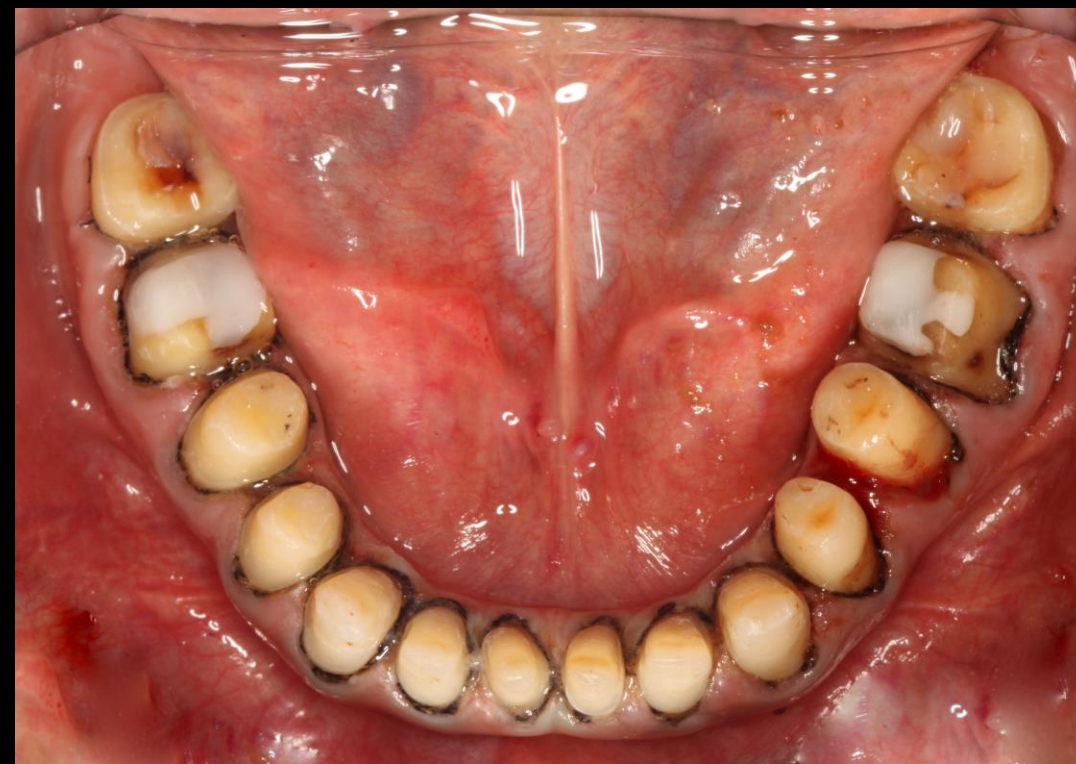
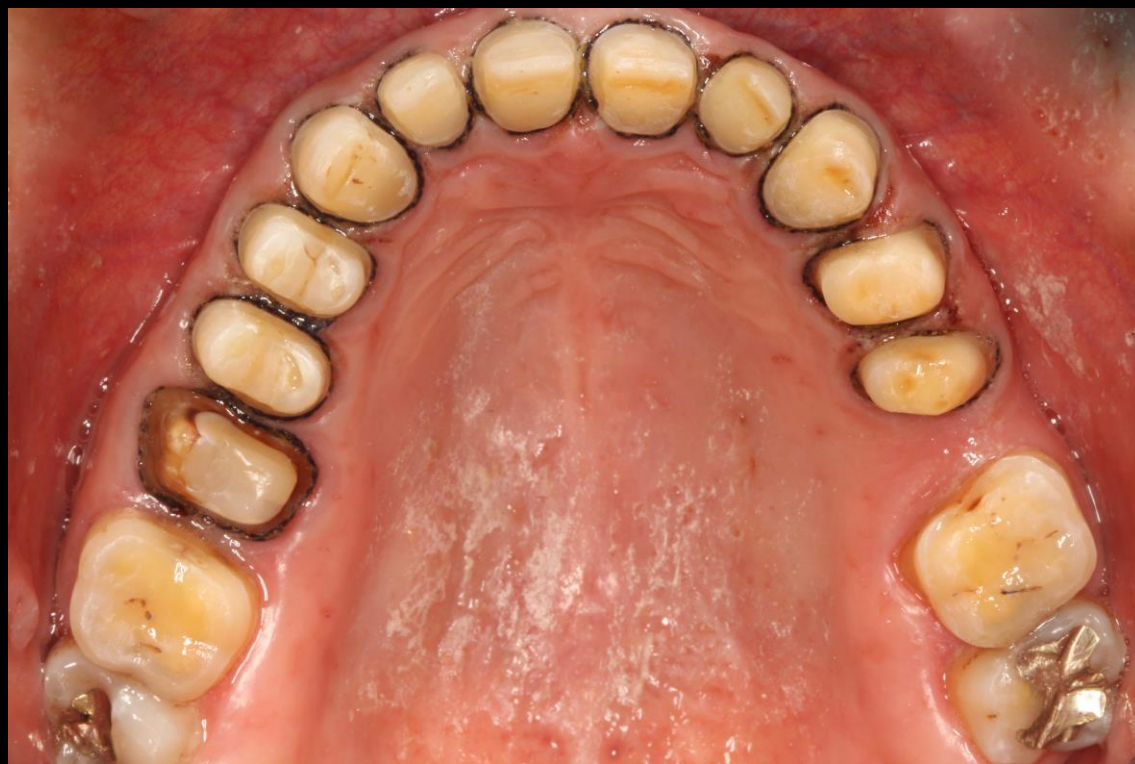

Fertige Präparation

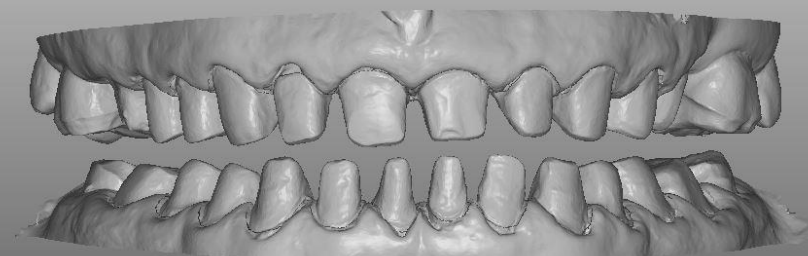
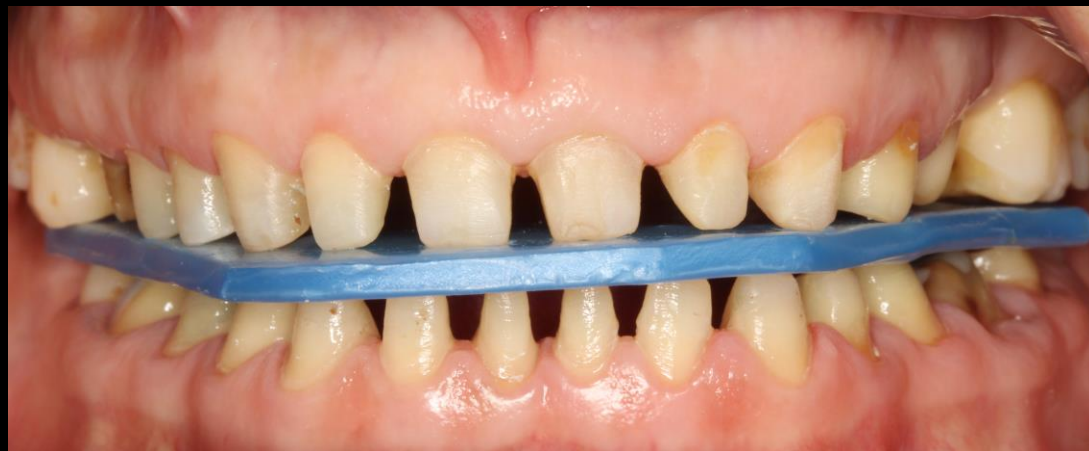Fertige Präparation



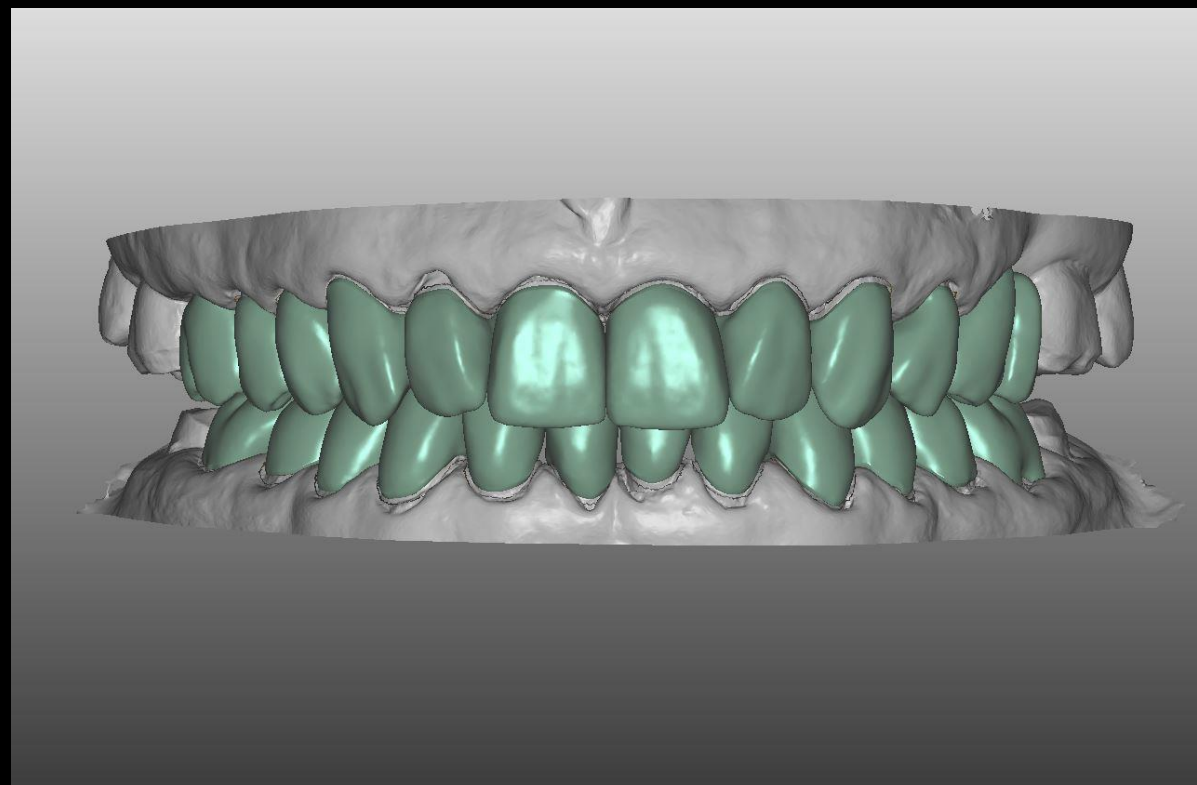
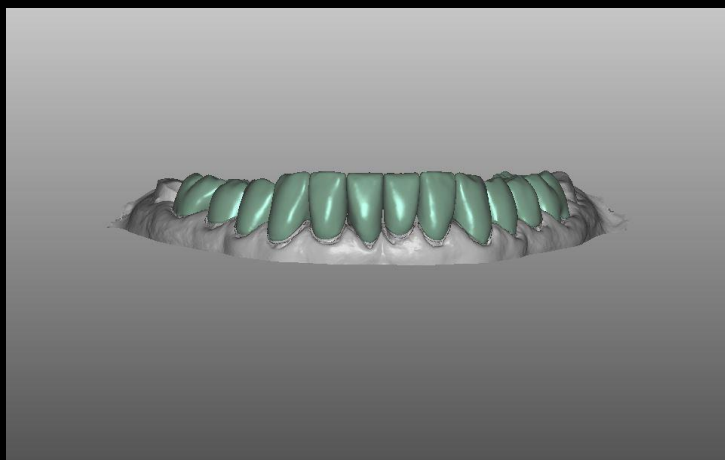
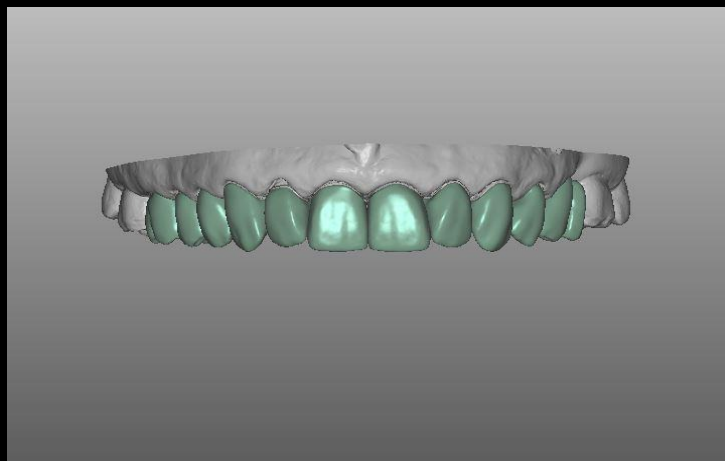
Prothetische Phase

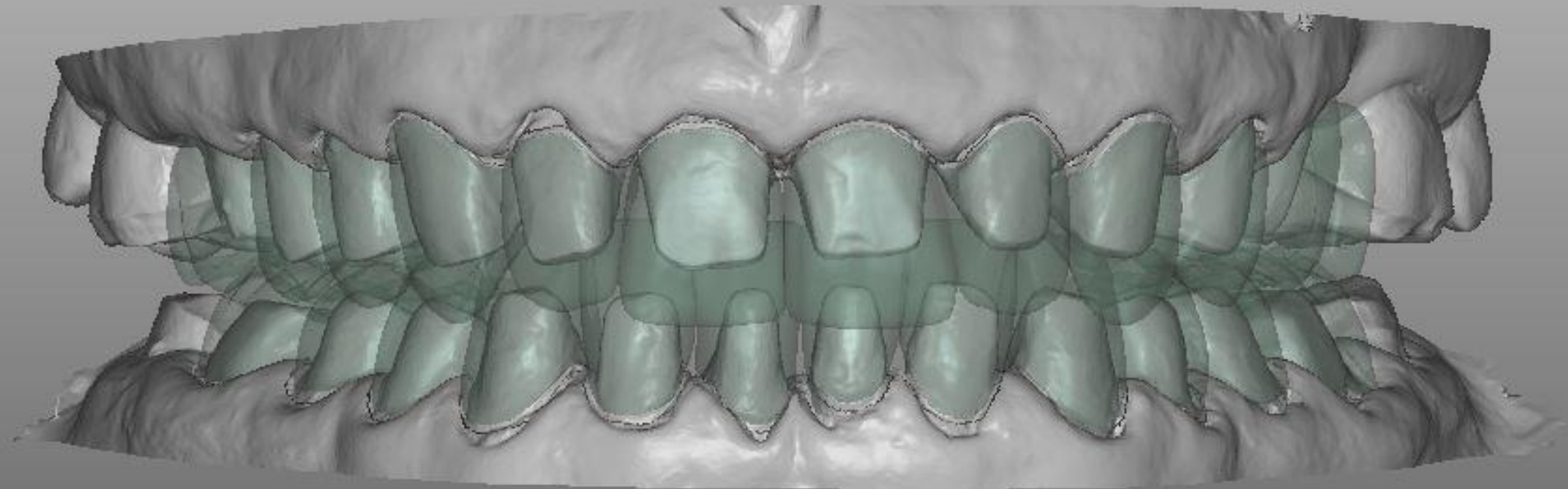


Prothetische Phase

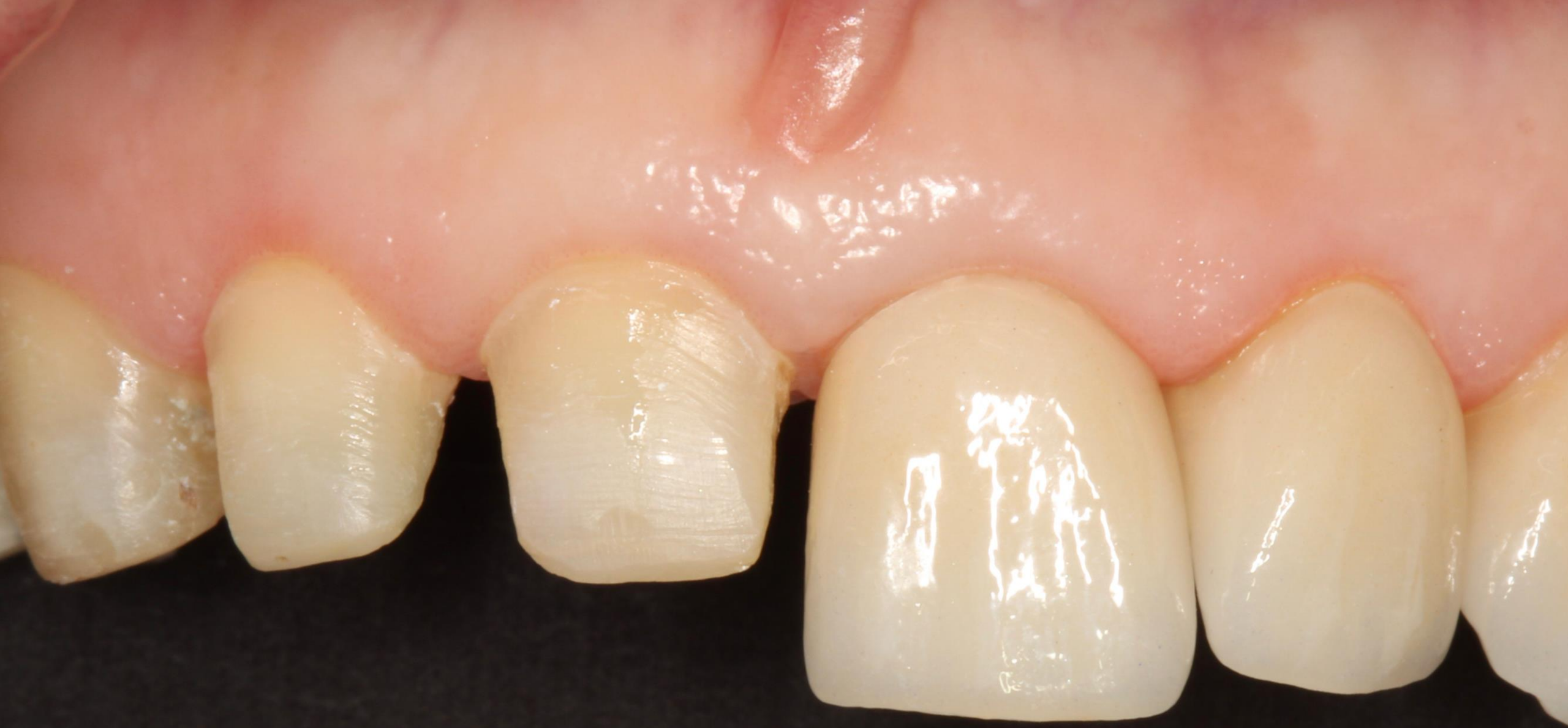

Prothetische Phase



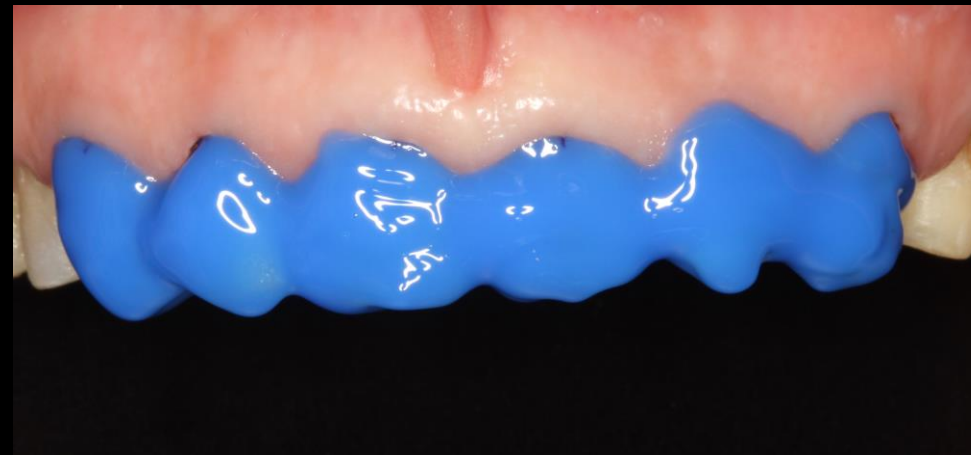
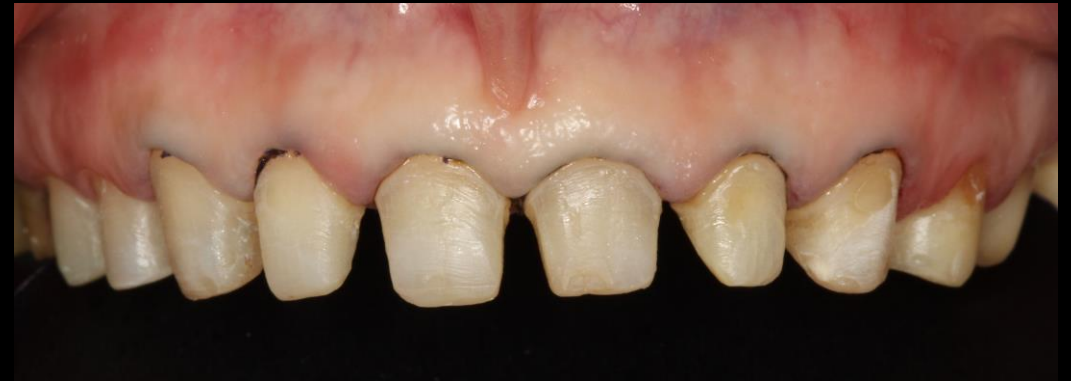
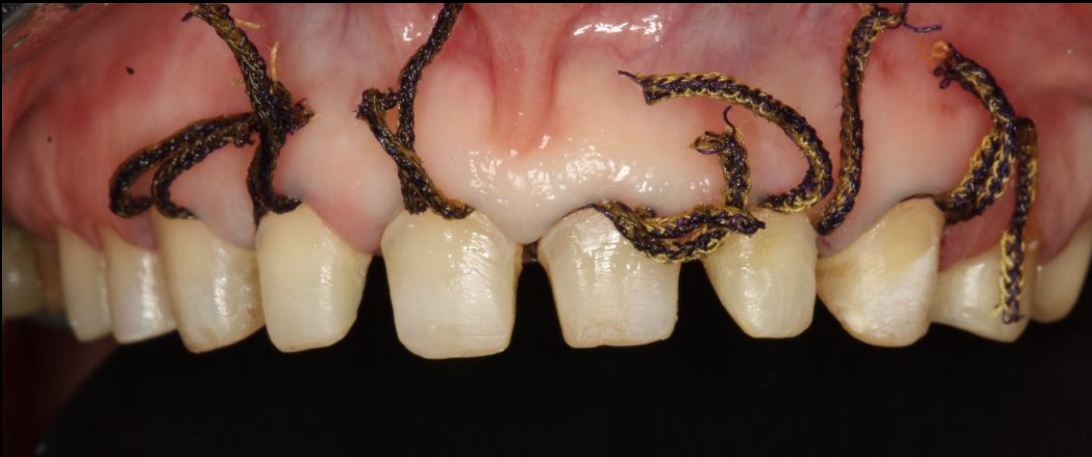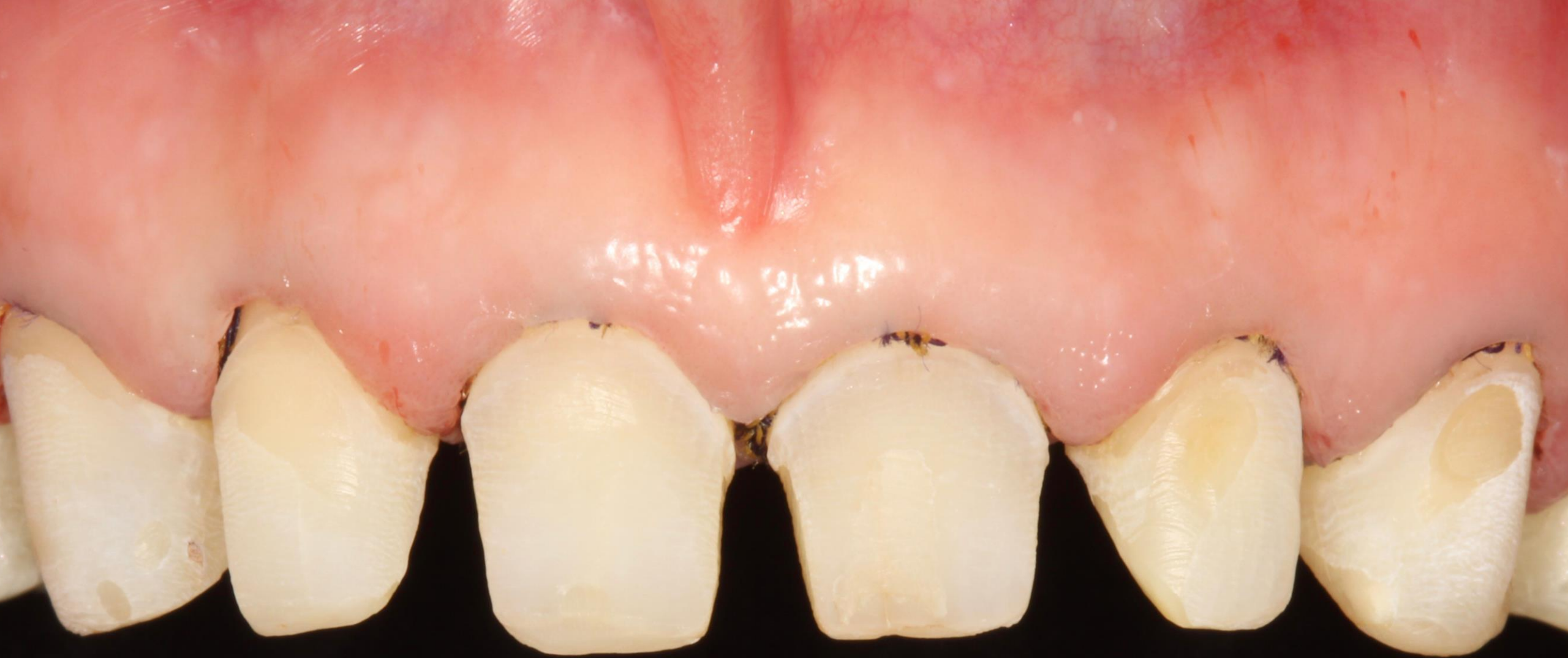Digitale Überlagerung des Set-ups und
des präparierten OKs und UKs



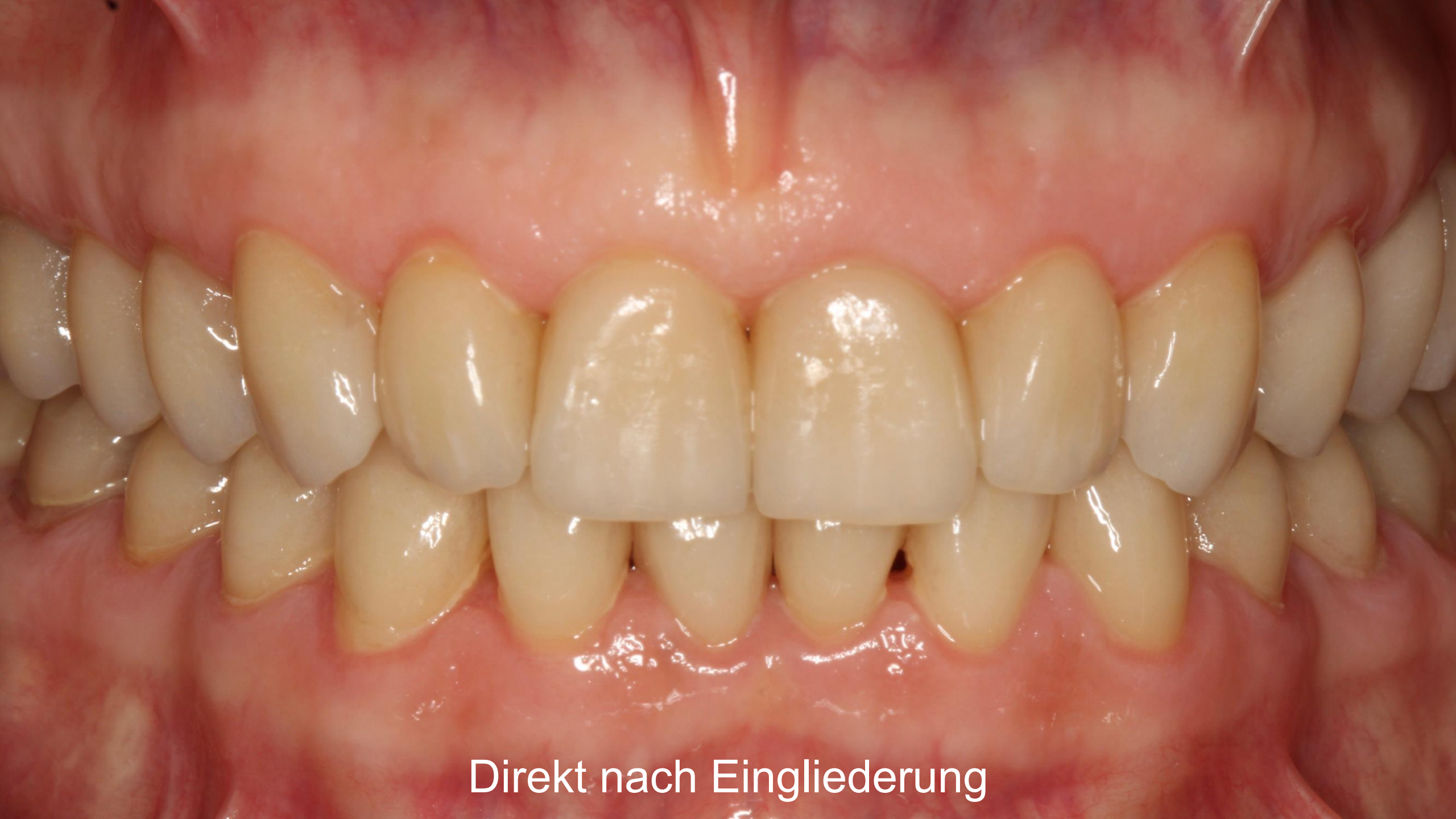Während der Eingliederung

Während der Eingliederung

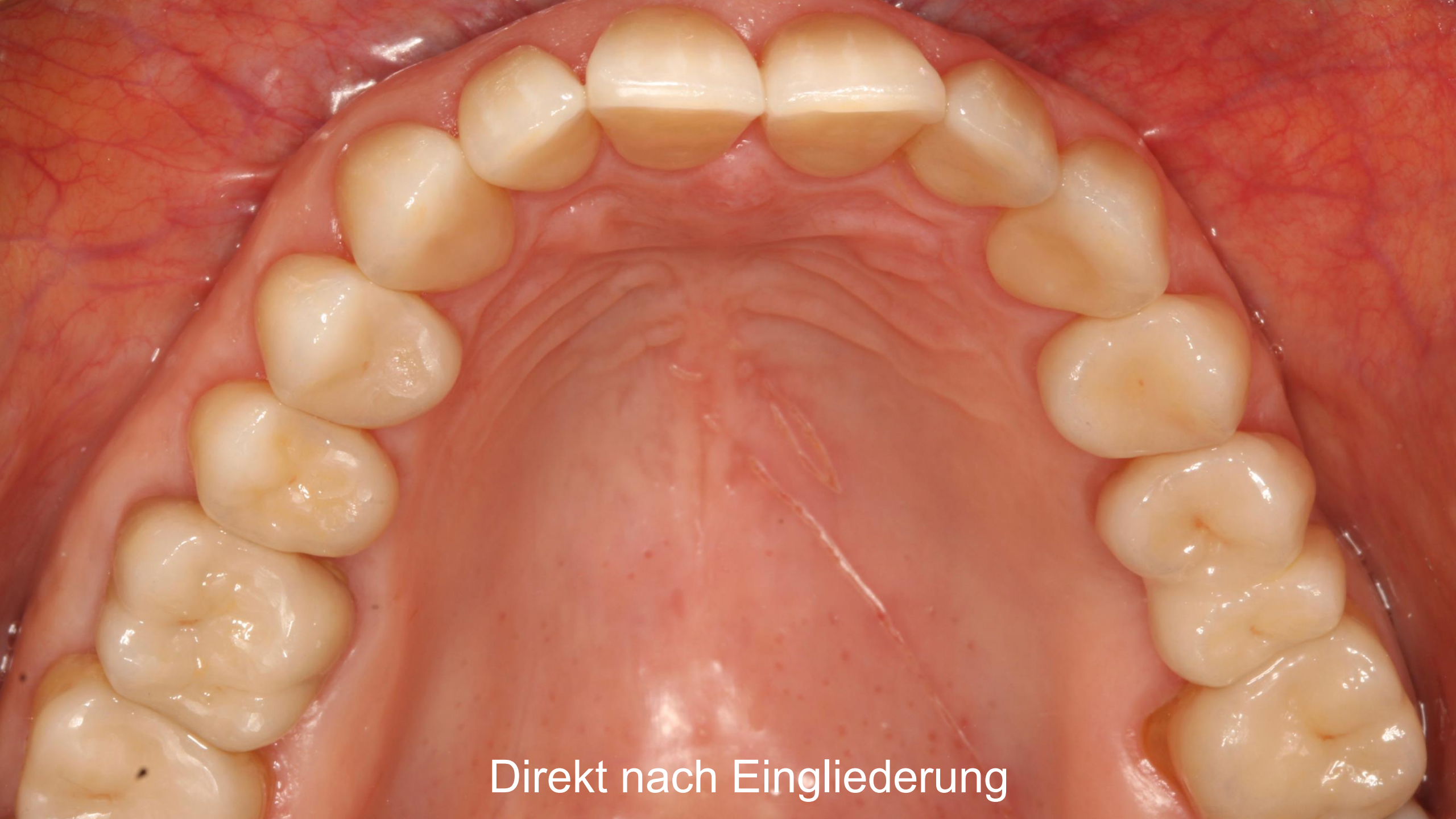




Während der Eingliederung

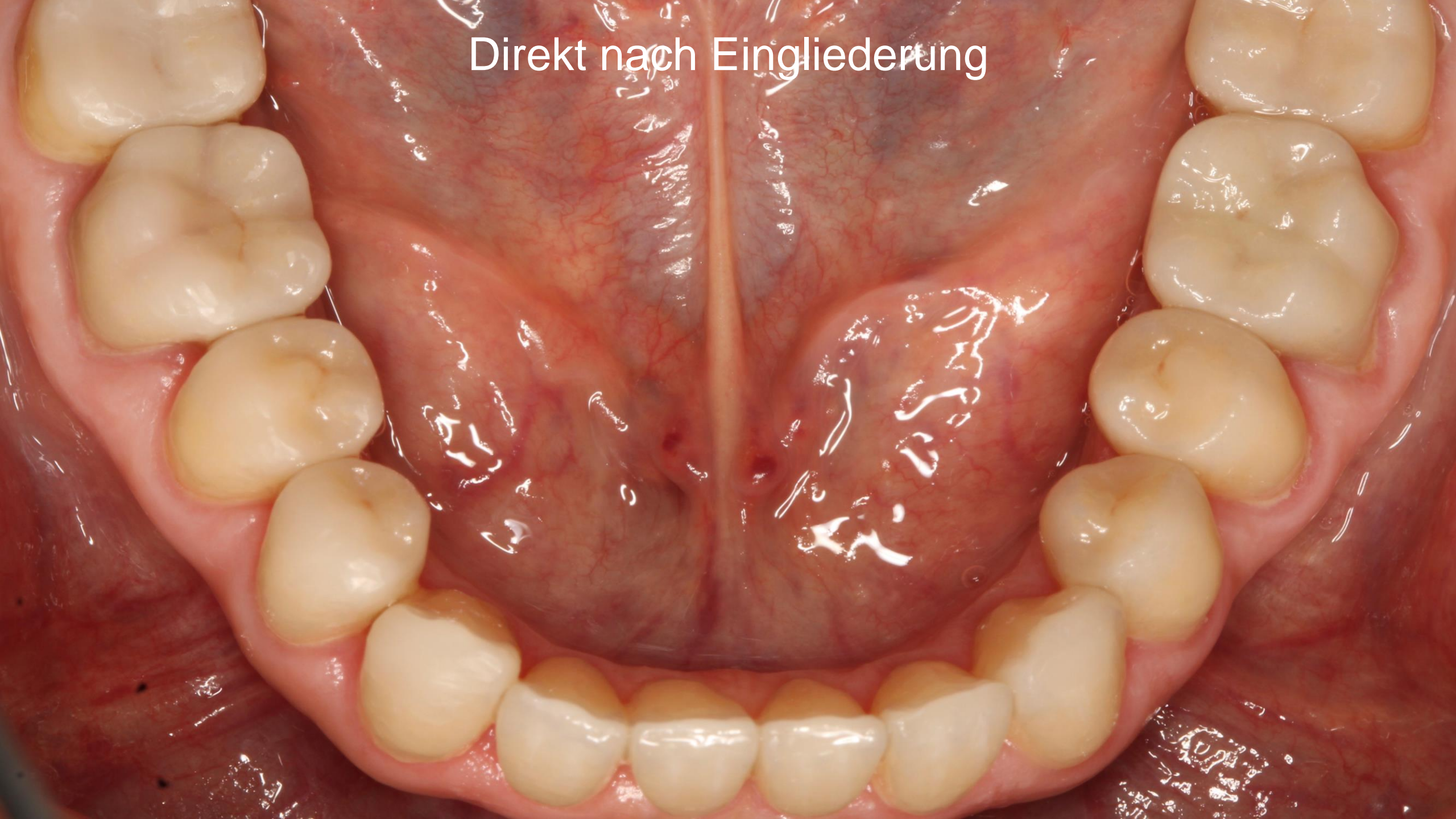

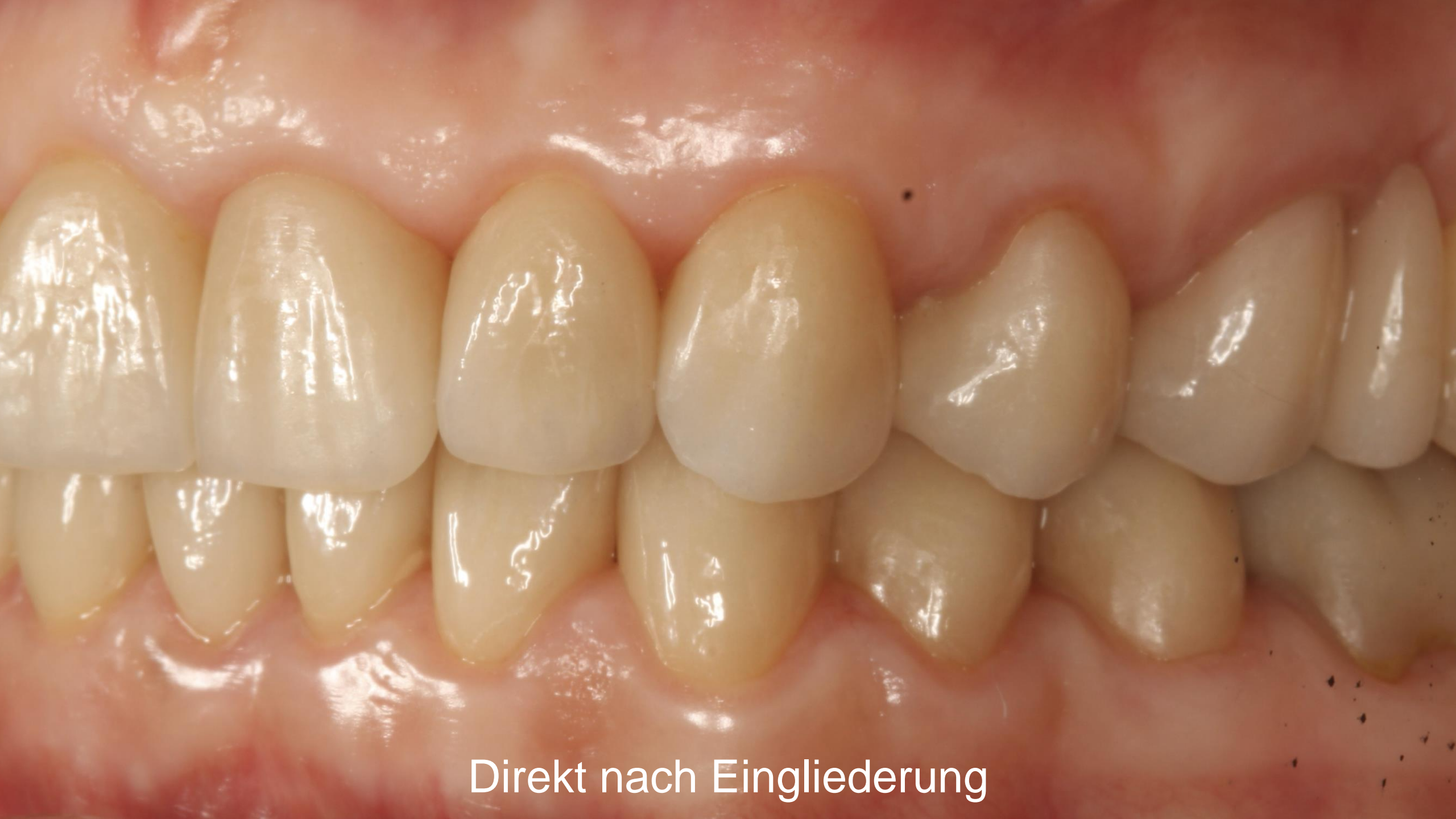Direkt nach Eingliederung



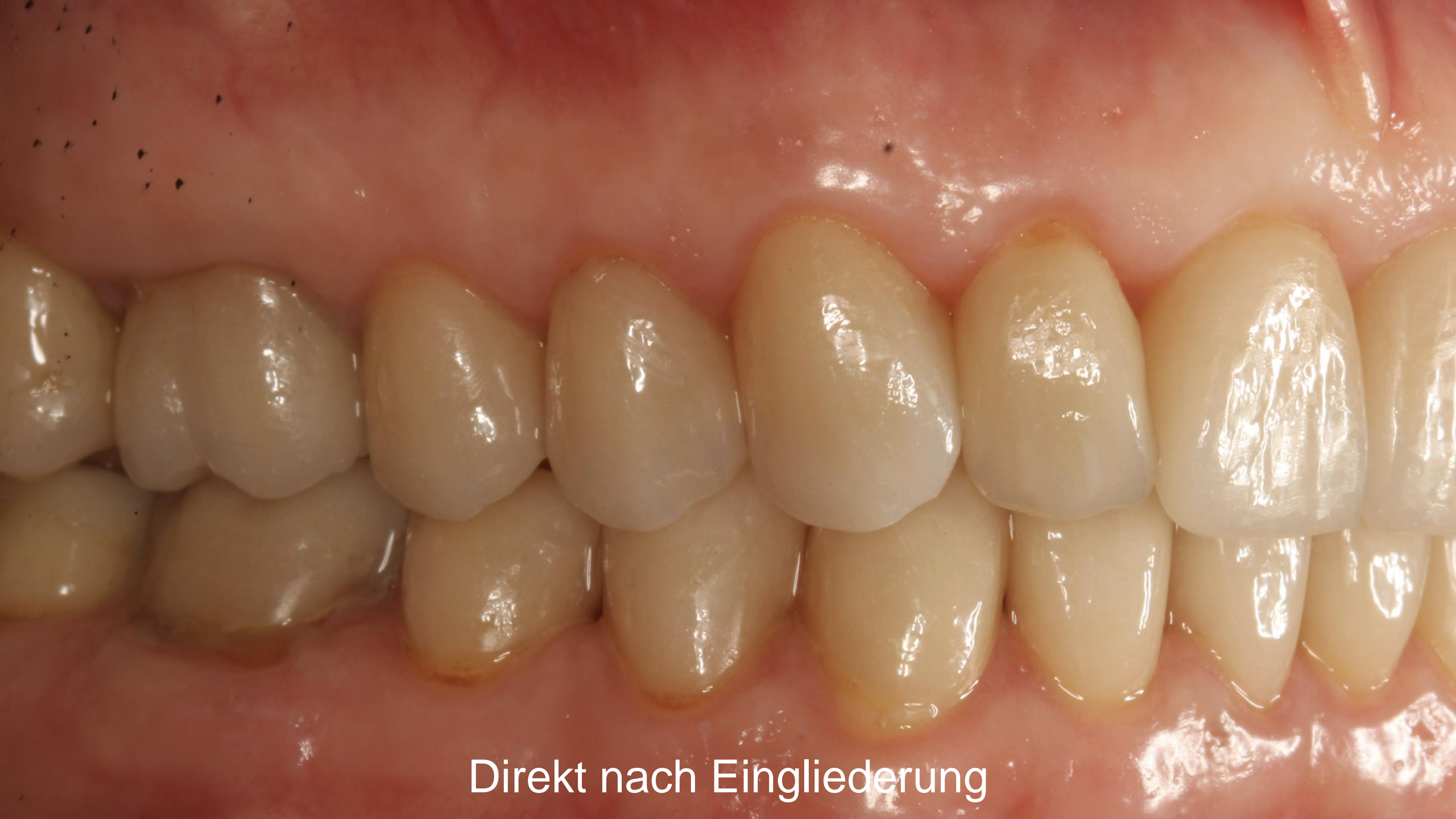Direkt nach Eingliederung

Direkt nach Eingliederung



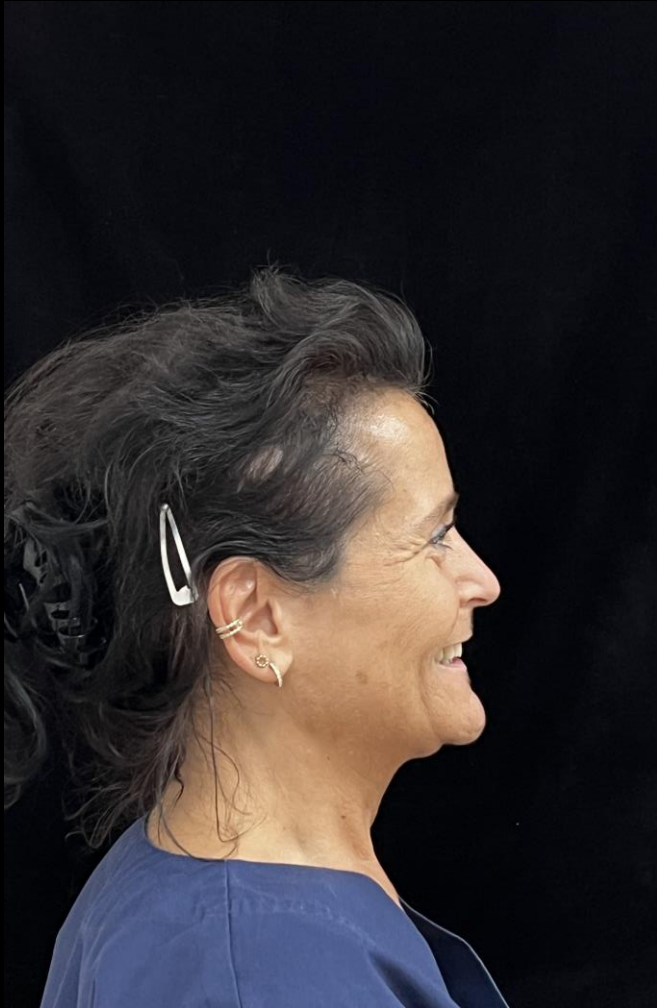

Direkt nach Eingliederung

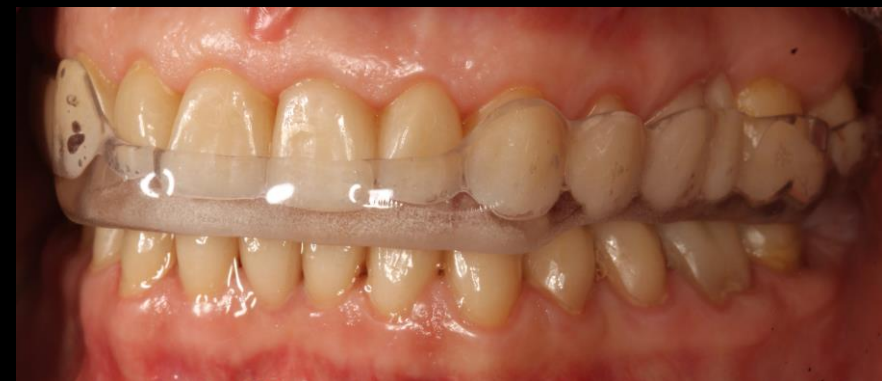
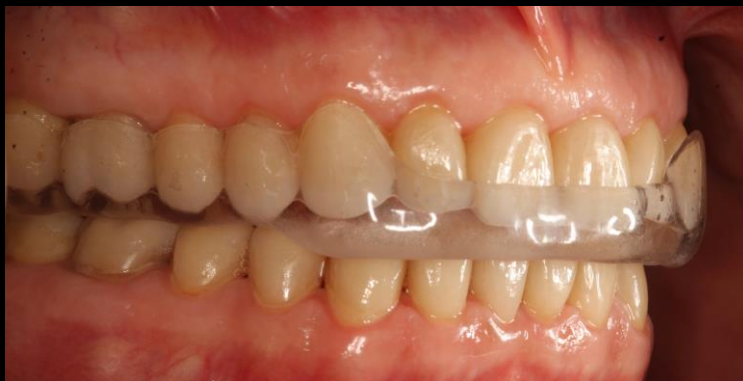
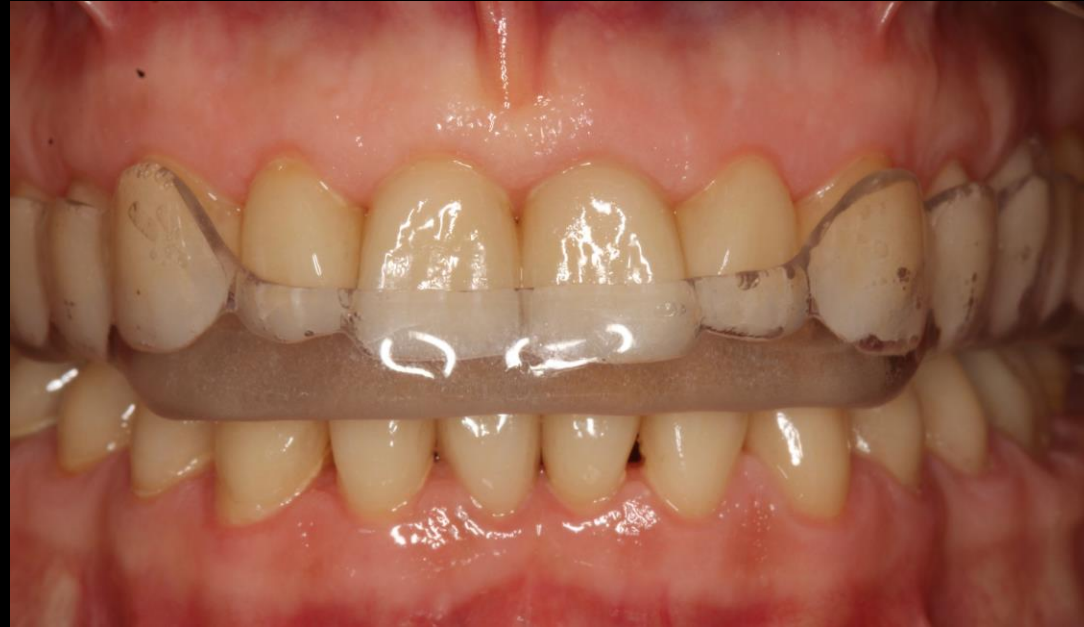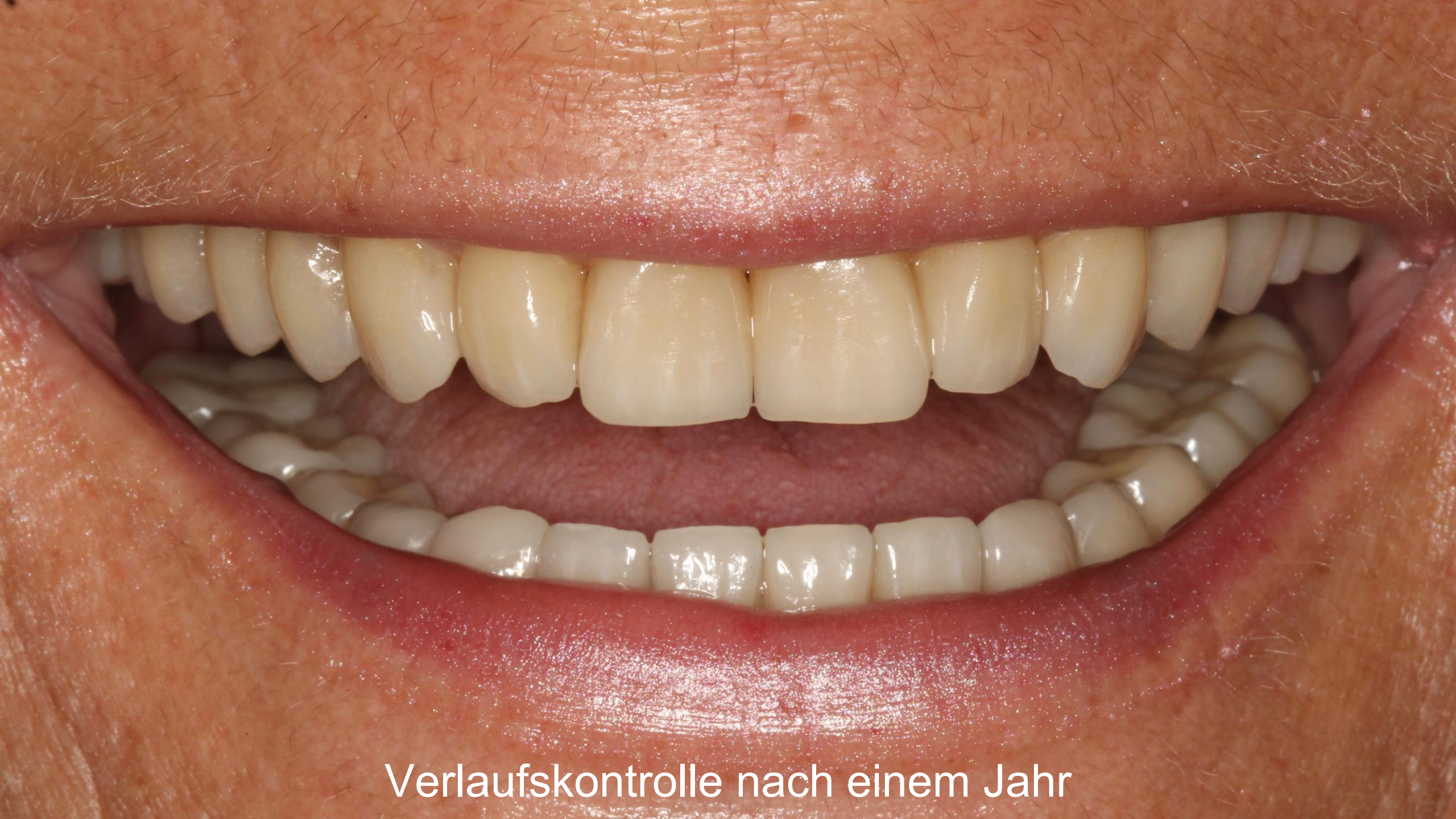Direkt nach Eingliederung

Direkt nach Eingliederung

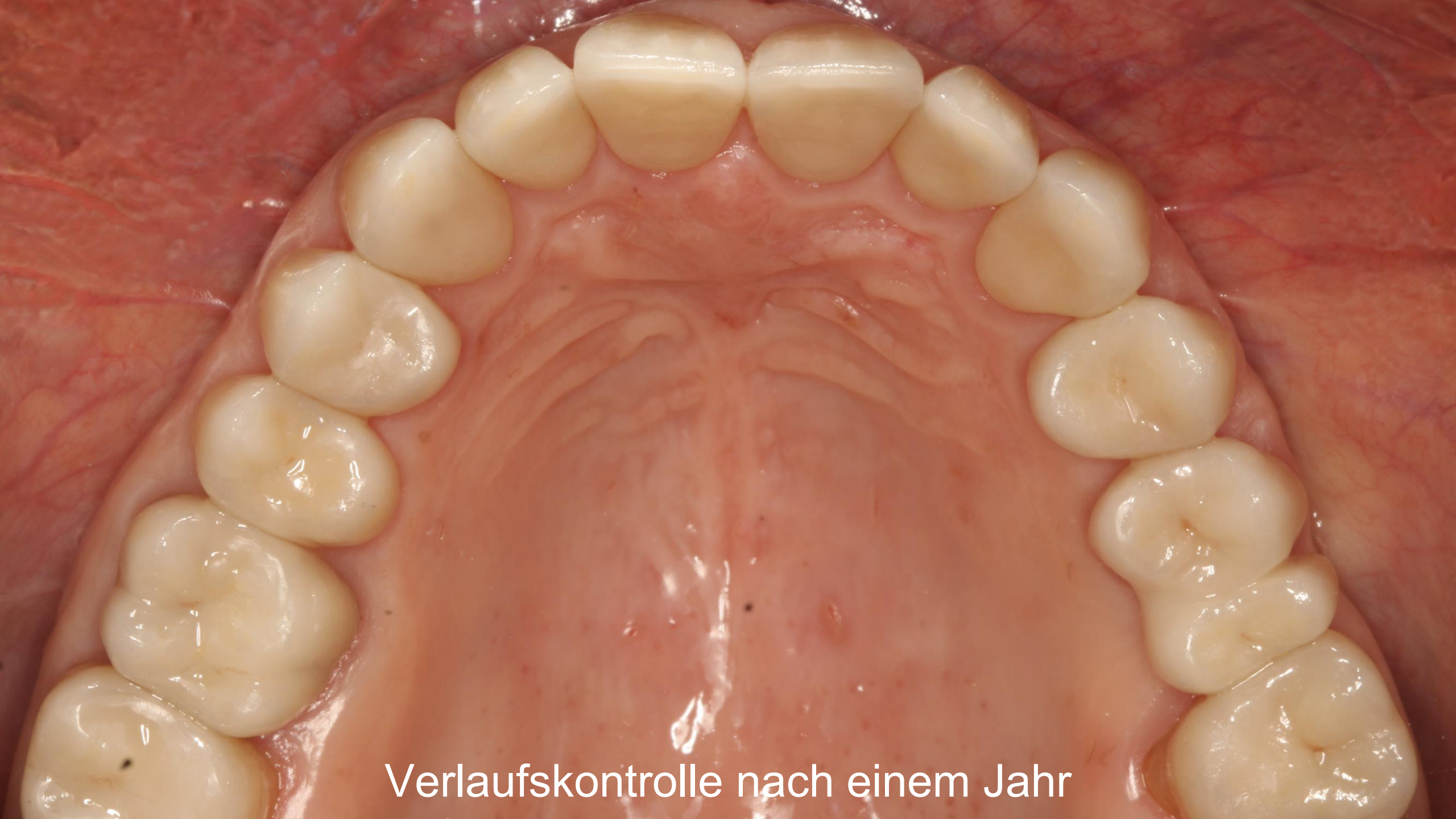


Direkt nach Eingliederung



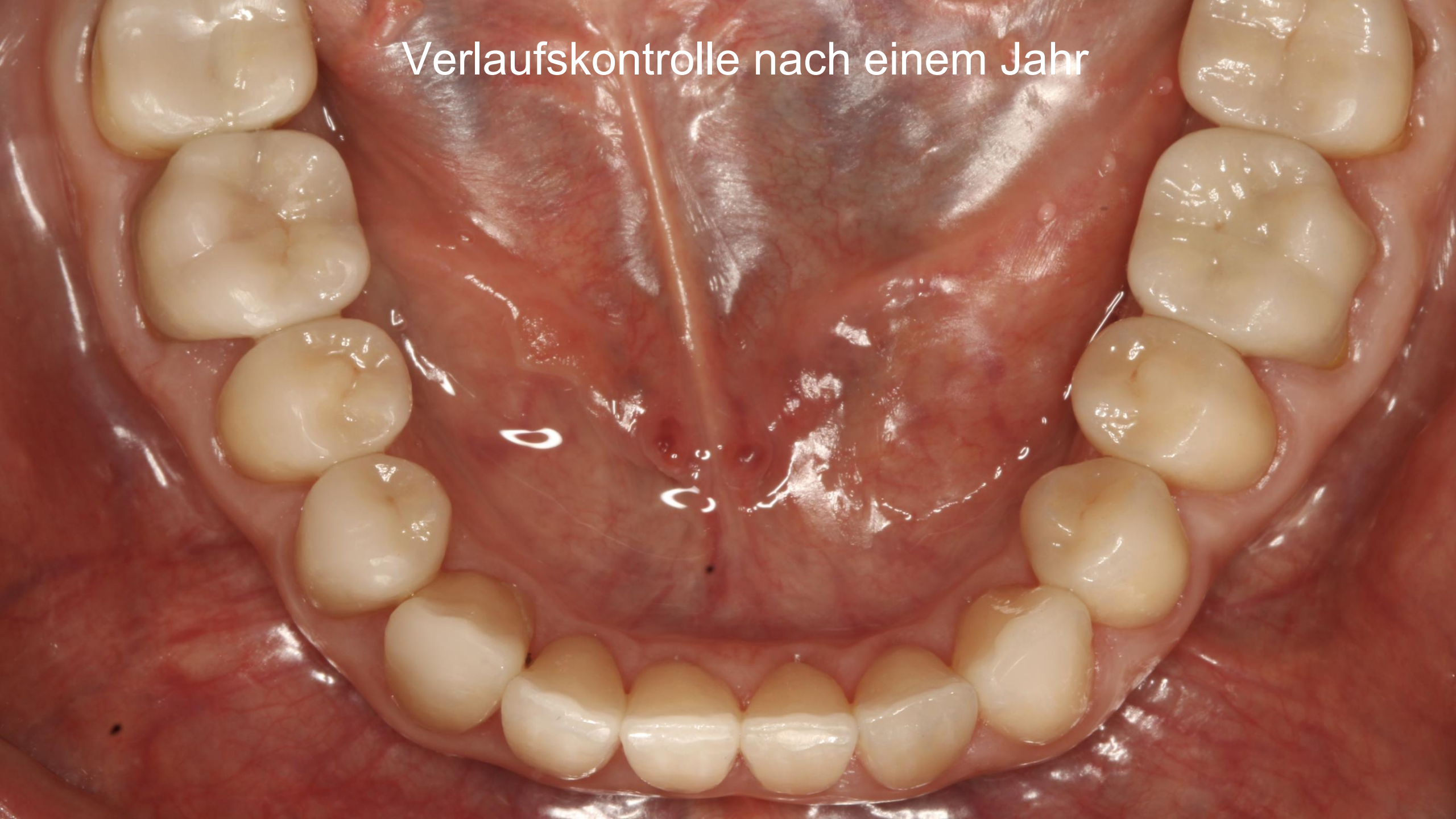

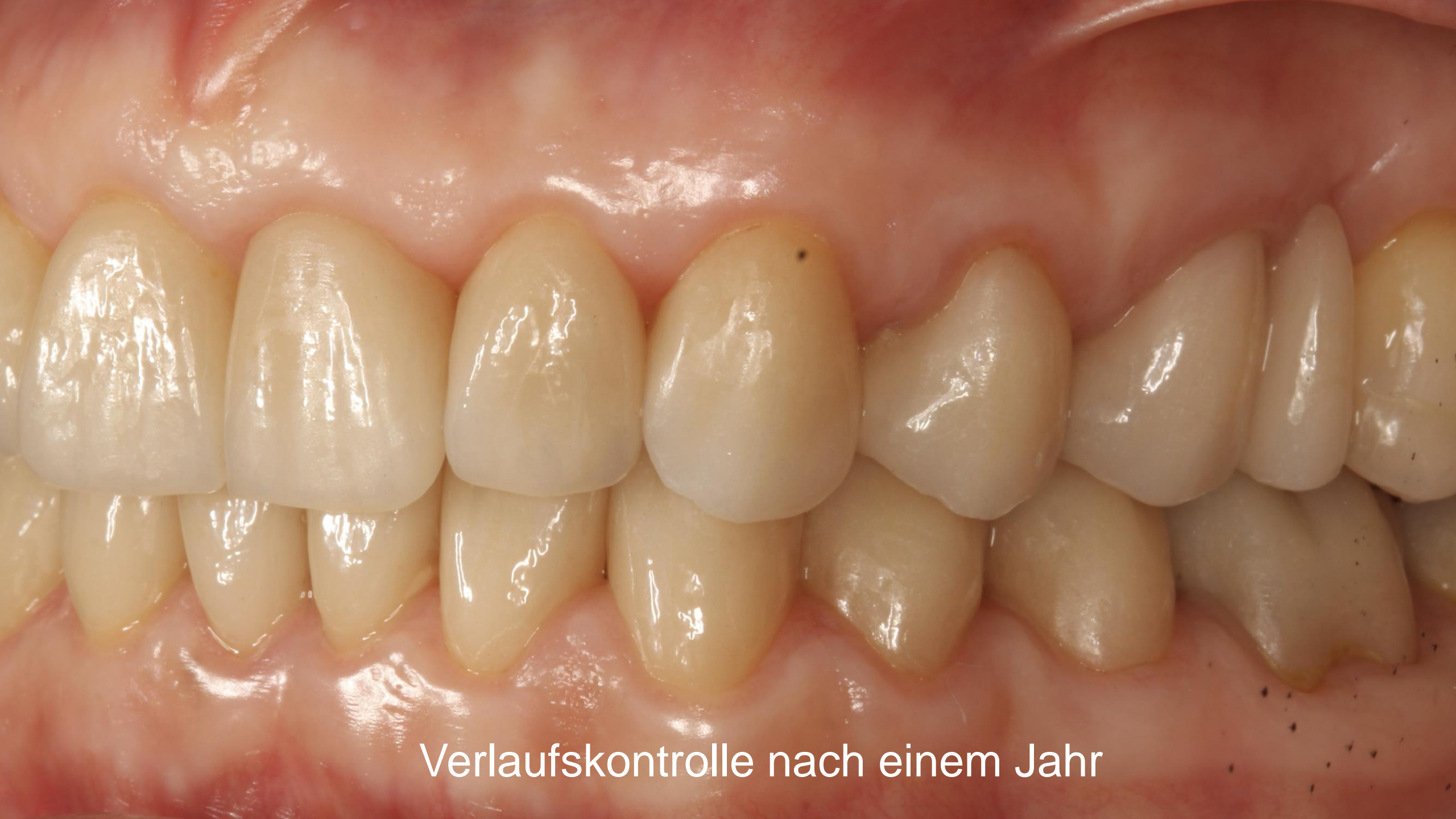Verlaufskontrolle nach einem Jahr



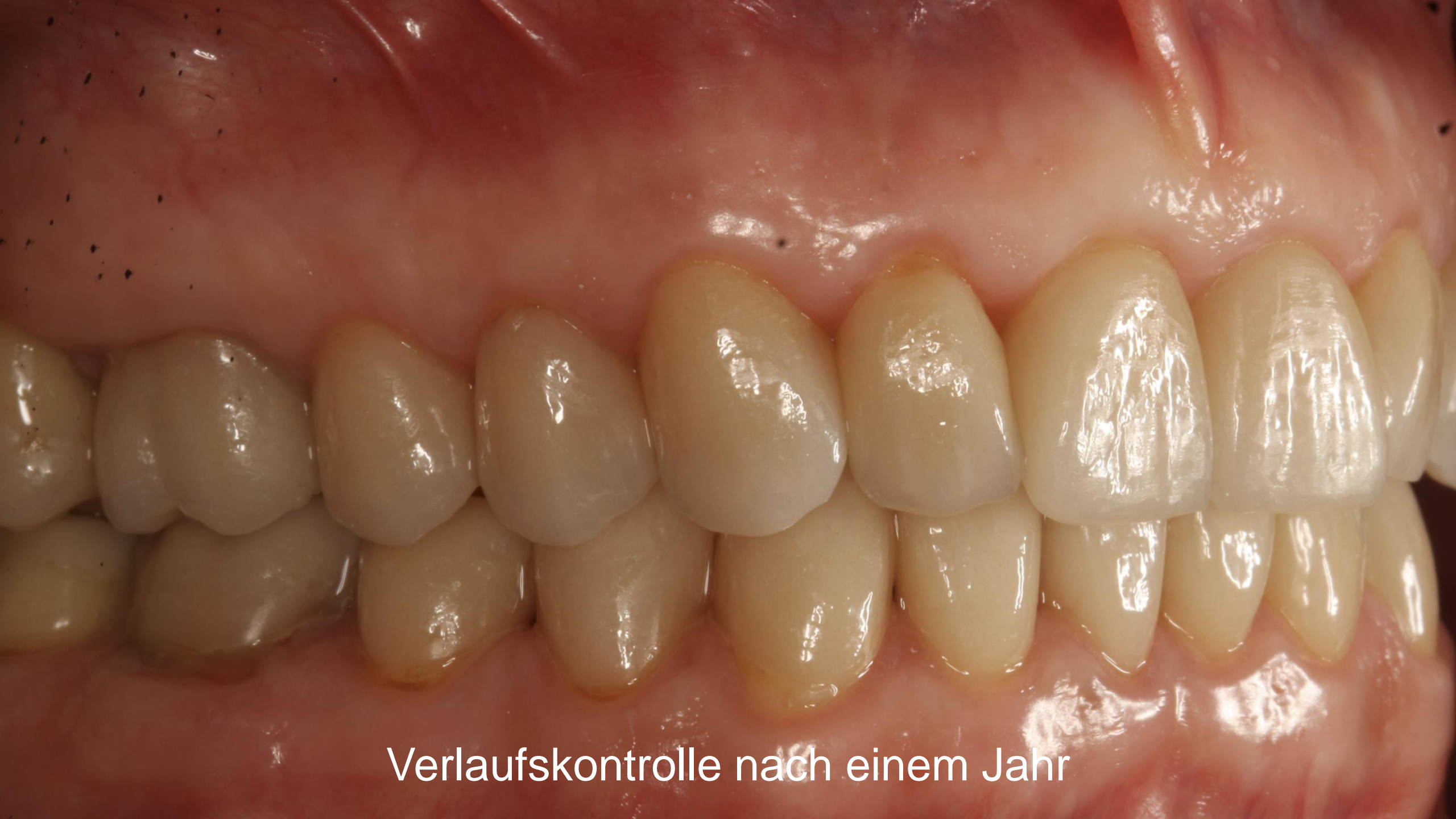Verlaufskontrolle nach einem Jahr

Verlaufskontrolle nach einem Jahr

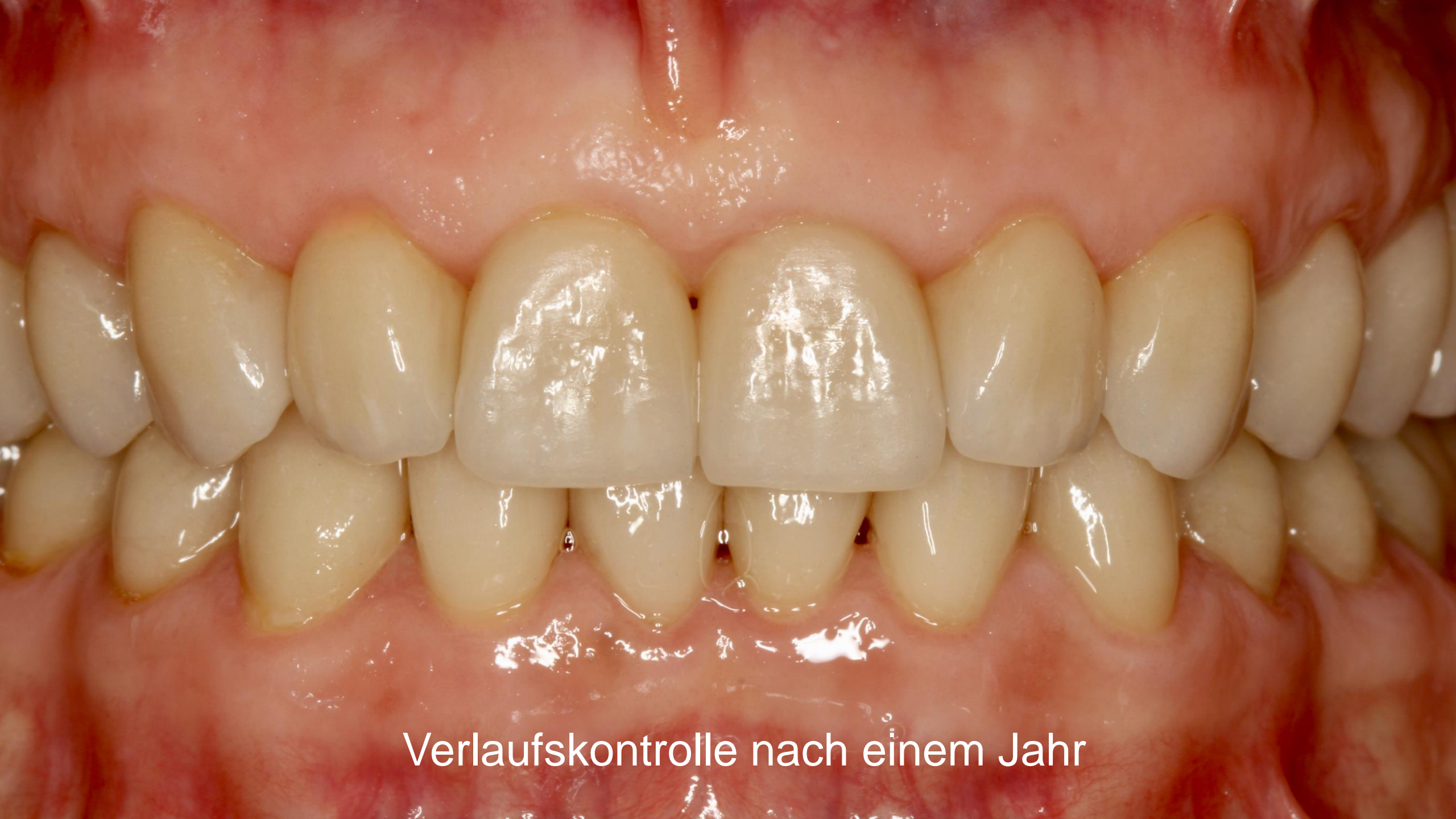



Verlaufskontrolle nach einem Jahr



Verlaufskontrolle nach einem Jahr



Verlaufskontrolle nach einem Jahr

